

**UNIVERSIDADE ESTADUAL PAULISTA
FACULDADE MEDICINA VETERINÁRIA E ZOOTECNIA**

**Esterilização videoassistida pela técnica de oclusão vascular
ovariana com excisão parcial dos ovários e folículos com
análise de tomografia computadorizada e ressonância
magnética em *Trachemys scripta elegans***

LUIS ORLANDO BASELLY CUEVA

BOTUCATU - SP

2022

UNIVERSIDADE ESTADUAL PAULISTA
FACULDADE DE MEDICINA VETERINÁRIA E ZOOTECNIA

**Esterilização videoassistida pela técnica de oclusão vascular
ovariana com excisão parcial dos ovários e folículos com
análise de tomografia computadorizada e ressonância
magnética em *Trachemys scripta elegans***

LUIS ORLANDO BASELLY CUEVA

Tese apresentada ao Programa de Pós-graduação em
Animais Selvagens da Faculdade de Medicina Veterinária
e Zootecnia, da Universidade Estadual Paulista, Campus
de Botucatu, para obtenção do Título de Doutor.

Orientadora: Prof.^a. Titular Eunice Oba.

Coorientadora: Prof.^a. Titular Ana Liz Garcia Alves.

BOTUCATU- SP

Novembro 2022

FICHA CATALOGRÁFICA ELABORADA PELA SEÇÃO TÉC. AQUIS. TRATAMENTO DA INFORM.
DIVISÃO TÉCNICA DE BIBLIOTECA E DOCUMENTAÇÃO - CÂMPUS DE BOTUCATU - UNESP

BIBLIOTECÁRIA RESPONSÁVEL: ROSEMEIRE APARECIDA VICENTE-CRB 8/5651

Baselly-Cueva, Luis Orlando.

Esterilização videoassistida pela técnica de oclusão vascular ovariana com excisão parcial dos ovários e folículos com análise de tomografia computadorizada e ressonância magnética em *Trachemys scripta elegans* / Luis Orlando Baselly-Cueva. - Botucatu, 2022

Tese (doutorado) - Universidade Estadual Paulista "Júlio de Mesquita Filho", Faculdade de Medicina Veterinária e Zootecnia

Orientador: Eunice Oba

Coorientador: Ana Liz Garcia Alves

Capes: 50504002

1. Tartarugas. 2. Cirurgia laparoscópica. 3. Cirurgia vídeoassistida. 4. Tomografia. 5. ressonância magnética.

Palavras-chave: Anestesia; Cágado; Cirurgia minimamente invasiva; Histologia; Imagens.

Nome do Autor: Luis Orlando Baselly Cueva

TITULO: Esterilização videoassistida pela técnica de oclusão vascular ovariana com excisão parcial dos ovários e folículos com análise de tomografia computadorizada e ressonância magnética em *Trachemys scripta elegans*

COMISSÃO EXAMINADORA

Prof.^a. Profa. Titular Dra. Eunice Oba

Presidente e Orientadora

Departamento de Cirurgia Veterinária e Reprodução animal

FMVZ – UNESP – BOTUCATU

Prof.^a. Dra. Sheila Canevese Rahal

Membro da banca

Departamento de Cirurgia Veterinária e Reprodução animal

FMVZ – UNESP – BOTUCATU

Prof.^a. Dra. Vania Maria de Vasconcelos Machado

Membro da banca

Departamento de Cirurgia Veterinária e Reprodução animal

FMVZ – UNESP – BOTUCATU

Prof.^a. Dra. Lariza Sartori de Camargo

Membro da banca

Departamento de Reprodução animal

FMVZ – EDUVALE – Avaré

Prof. Dr. José Mauricio Barbanti Duarte

Membro da banca

Departamento de Zootecnia Núcleo de pesquisa e conservação de Cervídeos (NUPECCE)

FCAV – UNESP – Jaboticabal

Data da Defesa: 02 de dezembro de 2022.

Dedicatoria

Este trabalho é dedicado à memória de meu pai José Baselly. Apesar de ter estado pouco tempo nesta vida, eu sei que ele sempre guia meus passos e me acompanha.

À minha mãe Maria Petronila Cueva de Baselly, por sua força e coragem no início da pandemia que, por circunstâncias fatídicas, a manteve em uma cidade isolada longe de nossa família e que, graças a Deus, nada lhe aconteceu. Agradeço também por seu amor incondicional que, embora os anos passem para mim, ela sempre mantém essa preocupação e faz suas orações como quando era criança.

Aos meus irmãos José Baselly, Victor Baselly, e Fernando Baselly; e minhas cunhadas, por estarem sempre preocupados comigo, pelos conselhos, e pelo apoio moral e, às vezes, financeiro; e porque todas as vezes que estamos em comunicação e compartilho meus problemas com eles, sempre me incentivaram a continuar lutando e não desistir, apesar das dificuldades que a vida me dá.

Aos meus sobrinhos, em especial à Rosita, que está passando por um momento ruim, mas que tenho certeza que sairá na frente por ser uma grande lutadora. Dedico também ao Rodrigo e à Camila, que mostram no dia a dia as grandes qualidades que têm como estudantes e profissionais. Espero ser um exemplo para os três e que possam sempre contar comigo.

Dedico também ao meu anjinho Armin, que a vida me deu para cuidar e amar em forma de filho. É ele quem me incentiva a ter forças para continuar sempre firme e lutando para seguir enfrentando as situações da vida e, depois, continuar com ele para no futuro, continuar protegendo-o.

Dedico também a toda a família de meu anjinho Armin, sobretudo a Blanquita, mãe de meu filho, aos seus avós, Sra. Blanca e Sr. Jorge, e seus filhos que cuidaram de meu rei o tempo o todo que demorei para culminar meus estudos.

Dedico a todos os meus amigos e familiares que perdi nessa pandemia e que não pude me despedir por causa da distância, principalmente meus tios Ruben e Tarcicio. Que Deus os tenha em sua glória.

Agradecimentos

Agradeço, em primeiro lugar, a Deus, pela vida e pela saúde que deu a todos meus seres queridos e a mim ao longo de todo esse período tão crítico de pandemia.

Agradeço à professora Sheila Canevese Rahal por ter me aceitado no início de meu doutorado, ter depositado em mim confiança, continuando a me orientar e brindando-me com muitos conselhos.

À minha orientadora, Eunice Oba, pela orientação, pela dedicação e pelos conselhos dados ao longo do meu doutorado e pelo apoio ao ajudar-me a enfrentar os desafios deste grande passo de minha vida. Agradeço também por todas as lutas que tivemos durante todas as fases do experimento, assim como pela paciência e pelo amor como de uma mãe que o país Brasil me deu.

À minha coorientadora Ana Liz Garcia Alvez, e aos pós-graduandos Gustavo, Fernanda, Vittoria, Emanuel, Bianca e Lucas, que me ajudaram durante o período de desenvolvimento do cultivo celular de células-tronco mesenquimais dos quelônios.

À Professora Ligia Motta e à Sra. Rosana pelo auxílio, pelo apoio com o material e seu prezado tempo no laboratório de genética para a realização nos cultivos celulares.

À Professora Associada Vania Machado, a Heraldo, a pós-graduanda Alessandra de Moraes e sua família pela realização dos exames de imagem de ultrassonografia, tomografia axial computadorizada e ressonância magnética, os quais foram muito importantes para melhorar a qualidade da pesquisa.

Ao Professor Francisco Teixeira e à Dra. Natashe pela disponibilidade dos equipamentos para monitoramento e anestesia dos animais do experimento.

Ao pós-graduando Diego Argelles pela realização das anestésias, as quais foram essenciais para a boa realização do projeto.

À professora Fabiana por ter posto seu tempo e seus equipamentos de videocirurgia à disposição, os quais deram essa luz de esperança em minha pesquisa.

Aos pós-graduandos Luan, Beatriz, Kárita, Estevam, Hector e ao estagiário Diego pela ajuda nos procedimentos cirúrgicos, em todas etapas do projeto e envolvimento nos artigos para publicação, sempre com companheirismo e delicadeza.

Ao Professor Brabisan, do laboratório de Medicina Humana, e aos pós-graduandos de

Patologia Veterinária, em especial a Carlos Gonzales Zambrano e a Alexandre Battaza.

Ao Professor Fernando Jose Paganini Listoni, do Departamento de Higiene Veterinária e Saúde Pública, pela realização das culturas e antibiogramas nas amostras de tecido adiposo.

Aos colegas e pós-graduandos Isa, Gabriel, Heitor, Mary e Alejandro, pelo auxílio em todas as dificuldades que encontrei durante a realização da pós-graduação, do experimento e com o apoio moral.

Aos amigos e compatriotas pós-graduandos de estatística Frank e Saditt pela ajuda e pelos ensinamentos da estatística e o uso do programa TeXstudio e pela amizade nos últimos meses no Brasil.

Ao pessoal que trabalha no CEMPAS: Sra. Christina, Sr. Renatinho, Sr. Levi e os residentes Ana Julia, Carime, Erick e Gabriel e à pós-graduanda Karoline. Ao Dr. Rodrigo Teixeira e ao Zoológico de Sorocaba que confiaram neste projeto de pesquisa.

Ao serviço de Patologia Clínica Veterinária desta instituição por analisar as amostras sanguíneas, em especial à professora Regina Kiomi Takahira, ao Professor Paulo e aos funcionários Adriana e Marcos.

Ao UNIPEX, ao Sr. José, Sr. Bardela e M.V. Diego pelo apoio no uso dos materiais de videocirurgia, outros implementos e por ceder o local para a execução das intervenções cirúrgicas.

À Coordenação de Aperfeiçoamento de Pessoal de Nível Superior - Brasil (Capes) – Código de Financiamento 001, pelo período de bolsa durante o doutorado.

Ao programa de Pós-Graduação em Animais Selvagens e à Faculdade de Medicina Veterinária e Zootecnia (FMVZ) por todo suporte institucional.

O presente trabalho foi realizado com apoio da coordenação de aperfeiçoamento de pessoal de nível Superior – Brasil (CAPES) – código de financiamento 001.

Lista de Figuras

- Figura1 – Medicação pré-anestésica (MPA) e anestesia geral multimodal em *Trachemys scripta elegans* baseado no uso de AINES, $\alpha 2$ – agonista adrenérgico, receptor μ – *Opioides*, anestesia local e dissociativo. 15
- Figura2 – Colheita de amostra sanguínea da veia jugular em *Trachemys scripta elegans* sob efeito de sedação. 16
- Figura3 – Procedimento de tomografia computadorizada com contraste (TCC) em *Trachemys scripta elegans* sob efeito da anestesia geral e monitorização anestésica com doppler vascular a nível da carótida 17
- Figura4 – Procedimento de ressonância magnética (RM) em *Trachemys scripta elegans* sob efeito da anestesia geral, observa-se a bobina sobre o animal que está na posição dorsoventral. 19
- Figura5 – Técnica cirúrgica de plastrotomia ou Osteotomia do plastrão para celiotomia. (A) Linha em vermelho para a secção óssea com formato retangular para celiotomia. (B) Osteotomia realizada com serra oscilante e humedecida com soro durante o procedimento. (C) Remoção temporária total de uma secção de osso do plastrão e incisão da membrana celomática. (D) Exposição do salpinge com presença de ovos retidos para salpingotomia em distocia de jabuti piranga (*Chelonoides carbonaria*). (E) Retalho de osso reposicionado com a ferida cirúrgica isolada com metacrilato e resina autopolimerizável. 21
- Figura6 – Técnica cirúrgica de Celiotomia pela fossa pré-femoral com auxílio de ótica rígida e equipamento de videocirurgia. (A) Imagem representativo do posicionamento ideal do animal, do anestesista e do cirurgião, vista do centro cirúrgico. (B) Ingresso da ótica rígida para celiotomia exploratória. (C) Introdução da ótica na cavidade celomática. 22
- Figura7 – Aporte vascular e conformação do complexo arteriovenoso ovariano (CAVO) de cágados, as linhas vermelhas representam a arterias genitais ou ovarinas e as linhas azuis representam as veias ovarinas com suas respetivas ramas de irrigação sanguínea. 26

Lista de Tabelas

Lista de Abreviaturas e Siglas

EEI	Espécie Exótica Invasora
ISSG	Invasive Species Specialist Group
IUCN	International Union for Conservation of Nature
CITES	Convenção sobre o Comércio Internacional de Espécies Ameaçadas de Flora e Fauna Selvagens
FDA	Food and Drug Association
TAC	Tomografia Axial Computadorizada
TCC	Tomografia Computadorizada Com Contraste
TC-3D	Tomografia Computadorizada em 3D
Rx	Radiografia
US	Ultrassonografia
MPR	Reconstrução multiplanar
RM	Resonancia Magnetica
CAVO	Complexo Artério Venoso Ovariano
HPG	Hipotálamo-Hipófise-Gônada
LH	Hormônio luteinizante
FSH	Hormônio folículo-estimulante
GnRH	Hormônio liberador de gonadotrofina
GnRH_a	Hormônio liberador de gonadotrofina ovárica
GnRH I	Hormônio liberador de gonadotrofina tipo I
GnRH II	Hormônio liberador de gonadotrofina tipo II
GnRHR 1	Receptor tipo 1 de Hormônio liberador de gonadotrofina
GnRHR 2	Receptor tipo 2 de Hormônio liberador de gonadotrofina

GnRHR 3	Receptor tipo 3 de Hormônio liberador de gonadotrofina
GTHs	Gonadotrofina
P - P4	Progesterona
PRs	Receptores de progesterona
T	Testosterona
Vtg	Vitelogenina
SNHS	Síndrome nutricional de hiperparatireoidismo secundario
CRA	Comprimento “Região abdominal”
EPF	Espaço “Pré-femoral”
CRP	Comprimento “Região pleural”
CTP	Comprimento total do Plastrão
CTC	Comprimento total da carapaça

BASELLY-CUEVA, L.O. Esterilização videoassistida pela técnica de oclusão vascular ovariana com excisão parcial dos ovários e folículos com análise de tomografia computadorizada e ressonância magnética em *Trachemys scripta elegans*. 2022. 93 p. Tese (Doutorado em Animais Selvagens – Cirurgia e Reprodução) – Faculdade de Medicina Veterinária e Zootecnia, Campus de Botucatu, Universidade Estadual Paulista.

RESUMO

A *Trachemys scripta elegans* é considerada uma espécie exótica invasora devido à sua eficiência reprodutiva e adaptação ao ambiente visando evitar a eutanásia ou soltura em habitats indesejados, afetando negativamente as populações nativas, o objetivo deste estudo foi realizar a esterilização pela técnica de oclusão com excisão parcial bilateral dos ovários e folículos, utilizando o nó de Miller's modificado como ligadura transfixante extracorpórea por meio de vídeo- cirurgia assistida como método de controle reprodutivo. Vinte e duas fêmeas, da espécie *Trachemys scripta elegans*, divididas em dois grupos (n = 11). No grupo 1 foi realizado exame laboratorial bioquímico e posterior exame de tomografia computadorizada com contraste (TCC); para o grupo 2, foram realizados hemograma e exames bioquímicos, seguidos de ressonância magnética (RM). As imagens de TCC e RM foram usadas para planejamento pré e pós operatório. Os 22 animais foram anestesiados com anestesia balanceada multimodal reversível. O tempo da aplicação da técnica cirúrgica foi medida e dividida em dos grupos segundo o grau de complexidade das afecções celomáticas internas. Após 90, 120 e 150 dias do pós-operatório, uma nova cirurgia foi realizada aleatoriamente, para extração dos ovários remanescentes que foram deixados anteriormente para análise histológica. A histologia mostrou necrose, folículos atrésicos e células inflamatórias aos 90 dias; aos 120 dias houve perda de estrutura tecidual, inflamação e remodelação com presença de tecido conjuntivo; e aos 150 dias algumas estruturas foliculares mineralizadas e tecido cicatricial estavam presentes, comprovando assim que a técnica de esterilização por oclusão videoassistida foi eficiente nesta espécie.

Palavras-chave: Anestesia; cágado; cirurgia minimamente invasiva; complexo arteriovenoso ovariano; Histologia; imagens; oclusão; ovários; videocirurgia assistida.

BASELLEY-CUEVA, L.O. Video-assisted sterilization by the technique of ovarian vascular occlusion with partial excision of the ovaries and follicles with computed tomography and magnetic resonance analysis in *Trachemys scripta elegans*. 2022. 93 p. Thesis (Doctorate in Wild Animals – Surgery and Reproduction) – Faculty of Medicine Veterinary and Animal Science, Botucatu Campus, São Paulo State University.

ABSTRACT

Trachemys scripta elegans is considered an invasive exotic species due to its reproductive efficiency and adaptation to the environment in order to avoid euthanasia or release in unwanted habitats negatively affecting native populations the aim of this study was perform sterilization using the occlusion technique with bilateral partial excision of the ovaries and follicles using a modified Miller's knot as an extracorporeal transfixing ligature by means of video-assisted surgery as a method of reproductive control. Twenty-two females of the species *Trachemys scripta elegans*, divided into two groups (n = 11). In group 1 it was biochemical laboratory examination was performed and subsequent computed tomography examination with contrast (CECT); for group 2, blood count and biochemical tests were performed, followed by magnetic resonance imaging (MRI). CECT and MRI images were used to pre and postoperative planning. The 22 animals were anesthetized with anesthesia balanced multimodal reversible. The time of application of the surgical technique was measured and divided into two groups according to the degree of complexity of the internal coelomic affections. After 90, 120 and 150 days after surgery a new surgery was randomly performed, for extracting the remaining ovaries that were previously left for analysis histological. Histology showed necrosis atretic follicles and inflammatory cells at 90 days; at 120 days there was loss of tissue structure inflammation and remodeling with the presence of connective tissue; and at 150 days some mineralized follicular structures and tissue scarring were present, thus proving that the sterilization technique by occlusion video-assisted was efficient in this species.

Keywords: Anesthesia; assisted laparoscopic surgery; Histology; images; minimally invasive surgery; occlusion; ovaries; ovarian arteriovenous complex; tortoise.

Sumário

	LISTA DE FIGURAS	i
	LISTA DE TABELAS	ii
	LISTA DE ABREVIATURAS E SIGLAS	iii
	Resumo	v
	Abstract	vi
1	INTRODUÇÃO	1
2	OBJETIVOS	4
	2.1 Geral	4
	2.2 Específicos	4
3	REVISÃO DA LITERATURA	6
	3.1 Quelônios	6
	3.2 <i>Trachemys scripta elegans</i> (WIED, 1838)	6
	3.3 Espécie exótica invasora (EEI) e métodos de controle	9
	3.4 Sedação, analgesia e anestesia multimodal reversível em quelônios aquáticos	13
	3.5 Colheita de amostras, análise sanguíneas e patologia clínica em quelônios	15
	3.6 Estudo de tomografia computadorizada com contraste (TCC) em quelônios	16
	3.7 Estudo de ressonância magnética (RM) em quelônios	18
	3.8 Técnicas cirúrgicas eletivas, videocirurgia assistida e métodos de hemostasia para o controle da população em quelônios semiaquáticos invasores	20
	3.9 Anatomia cirúrgica, fisiologia da reprodução e patologias do aparelho reprodutor em quelônios	24
	3.9.1 Anatomia cirúrgica	24
	3.9.2 Fisiologia da reprodução	27
	3.9.3 Patologias do aparelho reprodutor em quelônios	29
	3.9.4 Retenção e estases de folículos ovarianos	30
	3.9.5 Distocia	31
	3.10 Estudos de histologia e do aparato reprodutor em fêmeas de Tigre-d'água-de-orelha-vermelha <i>Trachemys scripta elegans</i>	32
	BIBLIOGRAFIA	34
4	Trabalho submetido à revista Journal MDPI animals	53
5	Trabalho submetido à revista The Journal of Herpetological Medicine and Surgery	70

INTRODUÇÃO

1 INTRODUÇÃO

Atualmente, a biodiversidade vem sofrendo perdas irreparáveis de flora e fauna silvestre pela destruição dos habitats naturais, contaminação, mudanças climáticas, exploração e acelerada naturalização de espécies exóticas invasoras (EEI), tornando-se a segunda causa global de perda da biodiversidade, podendo trazer impactos ambientais no mundo inteiro (CAPDEVILA-ARGÜELLES; ZILLETI; SUÁREZ-ÁLVAREZ, 2013).

Segundo o “Invasive Species Specialist Group” (ISSG) e a “International Union for Conservation of Nature” (IUCN), uma EEI vem a ser uma espécie que se estabelece em um ecossistema diferente de sua origem e se torna um agente de mudança e ameaça para a diversidade biológica nativa (NATURE; GROUP, 2000).

Trachemys scripta elegans (WIED, 1838) é um cágado de água doce de hábitos semiaquáticos, nativo do sudeste dos Estados Unidos e nordeste do México (IVERSON, 1992; TTWG, 2017). Esta espécie foi criada para o comércio nos EUA, a nível nacional e internacional, no início da década de 1950 e final dos anos 1970, chegando a ser o animal de estimação mais exportado no mundo (TELECKY, 2001; CADI *et al.*, 2004; ERNST; LOVICH, 2009). Na maioria dos países onde estes animais foram introduzidos, os proprietários foram soltando-os de forma intencional e não intencional em lagos, áreas urbanas e ecossistemas naturais, o que fez com que se estabelecessem no continente africano (NEWBERY, 1984), asiático (MOLL, 1995; CHEN; LUE, 1998; HARAMURA; YAMANE; MORI, 2008; XU *et al.*, 2012), europeu (WARWICK, 1991; CADI *et al.*, 2004; PUPINS, 2007), na oceania (BURGIN, 2006; FELDMAN, 2007), e no continente americano sendo que na América do Sul pode ser encontrado na Argentina (ALCALDE *et al.*, 2012), no Brasil (FERRONATO *et al.*, 2009) e no Chile (IRIARTE; ANDRADE, 2005). Sua capacidade de adaptação e realização de seu ciclo biológico completo, associada às condições climáticas favoráveis para alimentação e características biológicas como maturidade sexual precoce, altas taxas de fecundidade, postura e incubação de seus ovos nestes países, contribuíram para que se tornasse uma espécie exótica invasora nesses continentes (CADI *et al.*, 2004). A *Trachemys scripta elegans* foi incluída na lista dos 100 animais piores invasores do mundo (LOWE *et al.*, 2000; UETZ, 2021). No continente europeu, o controle da população exótica invasora e, principalmente, desta espécie em estudo, é efetuado a partir de legislações específicas e projetos governamentais que englobam métodos letais e não letais (CADI *et al.*, 2004;

LITTIN; MELLOR *et al.*, 2005a), sendo um exemplo de método não letal o controle da fertilidade e reprodução (LITTIN; MELLOR *et al.*, 2005a). As cirurgias eletivas são consideradas uma alternativa mais razoável para o controle das populações e promovem benefícios clínicos (INNIS; BOYER, 2002; PROENÇA; DIVERS, 2015). Para os quelônios, os procedimentos eletivos de castração e esterilização em uma abordagem pela cavidade celomática foi alcançado por meio da realização de osteotomias pelo plastrão central (BENNETT, 1989; MADER; DIVERS, 2005). Uma abordagem técnica alternativa consiste na realização de uma incisão pelos tecidos moles na fossa pré-femoral, com auxílio de laparoscopia ou de endoscopia (BRANNIAN, 1984; GOULD; YAEGAR; GLENNON, 1992), a qual vem sendo utilizada em diversos estudos (NUTTER *et al.*, 2000; MADER; DIVERS, 2005; INNIS; HERNANDEZ-DIVERS; MARTINEZ-JIMENEZ, 2007). por serem métodos menos invasivos e resultarem em uma recuperação mais rápida (DENARDO, 2006; DIGIROLAMO; MANS, 2016). Atualmente, no grupo dos quelônios, a fossa pré-femoral vem sendo usada para celiotomia diagnóstica e exploratória e como videocirurgia assistida eletiva no controle da natalidade (NUTTER *et al.*, 2000; MADER; DIVERS, 2005; INNIS; HERNANDEZ-DIVERS; MARTINEZ-JIMENEZ, 2007). O uso de ferramentas diagnósticas avançadas é recomendado para avaliação do trato reprodutivo em quelônios, sendo a tomografia axial computadorizada (TAC) o método diagnóstico e de planejamento cirúrgico mais sensível, comparado à radiografia e à ultrassonografia (MACKEY *et al.*, 2008). A ressonância magnética (RM) mostra detalhes melhores em relação à definição das estruturas internas celomáticas, sobretudo na definição da estrutura e do tamanho dos folículos e ovos que, dependendo do estágio e da maturidade, são visualizados como estruturas homogêneas arredondadas de definição hipointensa e sem sinal em varreduras ponderadas em T2, maior intensidade em varredura T1 e melhor vistos em imagens ponderadas em T2 (STRAUB; JURINA, 2001).

Assim, o foco principal nesta pesquisa é a realização da esterilização pela técnica de oclusão do aporte vascular, provocando isquemia e necrose tecidual progressiva dos ovários, com excisão parcial bilateral destes, com o uso de ligaduras extracorpóreas de náilon por videocirurgia assistida, tomando como base um estudo experimental que teve sucesso usando esta técnica em ratos (MURAKAMI *et al.*, 2014). Acreditamos que a técnica cirúrgica com auxílio da videocirurgia assistida possa ser usada na *Trachemys scripta elegans* como método eletivo alternativo para o controle de natalidade e reprodução em espécies exóticas invasoras.

OBJETIVOS

2 OBJETIVOS

2.1 Geral

Realizar a esterilização pela técnica de oclusão com excisão parcial bilateral dos ovários, mediante o uso de ligaduras extracorpóreas transfixantes de náilon por vídeo cirurgia assistida na espécie *Trachemys scripta elegans*.

2.2 Específicos

- Avaliar um protocolo de analgesia e anestesia multimodal reversível.
- Comparar exames de tomografia computadorizada com contraste (TACC) e ressonância magnética (RM) como ferramentas diagnósticas para o planejamento pré-cirúrgico e pós cirúrgico em fêmeas de *Trachemys scripta elegans*.
- Verificar o tempo cirúrgico empregado para realização da técnica de oclusão parcial bilateral dos ovários mediante o uso de nó de Miller's modificado por vídeo cirurgia assistida.
- Analisar os ovários remanescentes extraídos pela análise de histologia.

REVISÃO DA LITERATURA

3 REVISÃO DA LITERATURA

3.1 Quelônios

Os Testudines atualmente estão classificados em 13 famílias com aproximadamente 300 espécies e subdividida em duas subordens: *Cryptodira* (cripto: escondido; dire: pescoços) e *Pleurodira* (pleuro: lado; dire: pescoços) (POUGH; HEISER; MCFARLAND, 2003; BOYER; BOYER, 2006).

A subordem *Cryptodira* está dividida em três superfamílias (*Testudinoidea*, *Trionychodea* e *Chelonoidea*), as quais incluem tartarugas, cágados e jabutis, a maior parte localizada no Hemisfério sul. (POUGH; HEISER; MCFARLAND, 2003). Por sua vez, a subordem *Pleurodira* se divide em duas famílias (*Chelidae* e *Pelomedusidae*), que ocorrem apenas no Hemisfério sul (POUGH; HEISER; MCFARLAND, 2003).

A família *Emydidae* contém 40 espécies atualmente reconhecidas em dez gêneros (ERNST; BARBOUR; ALTENBURG, 1989; ERNST; LOVICH; BARBOUR, 1994). Esta família inclui muitas tartarugas norte-americanas, como as tartarugas de caixa (*Terrapene*), tartarugas pintada (*Chrysemys picta*), as tartarugas conhecidas como “cooters” (*Pseudemys*) e as deslizantes (*Trachemys*) (ERNST; LOVICH; BARBOUR, 1994).

O Gênero *Trachemys* compreende 15 espécies (SEIDEL, 2002; JACKSON *et al.*, 2008) e três subespécies: *Trachemys scripta scripta*, *Trachemys scripta troostii* e *Trachemys scripta elegans* (ERNST; BARBOUR; ALTENBURG, 1989).

3.2 *Trachemys scripta elegans* (WIED, 1838)

É um cágado de água doce de hábitos semiaquáticos, nativa da América do Norte, ocorre naturalmente no vale do Mississipi, de Illinois ao Golfo de México (ERNST; BARBOUR; ALTENBURG, 1989; ERNST; LOVICH, 2009; TTWG, 2017), e tem uma distribuição natural na América do Norte e Central (IVERSON, 1992; PAINTER; CHRISTMAN., 2000), pertence à classe *Reptilia*, à ordem *Testudines* e à família *Emydidae* é considerado um quelônio de tamanho mediano, chegando a ter um comprimento de 125 a 289

mm (SOMMA; FOSTER; FULLER, 2009), o comprimento da carapaça nos machos é de 23 cm e nas fêmeas podem alcançar até 30 cm, sendo os machos menores que as fêmeas (MARTÍNEZ-SILVESTRE *et al.*, 2011).

Reino: Animália

Filo: Chordata

Classe: Reptilia

Subclasse: Anapsida

Ordem: Testudines

Família: Emydidae

Gênero: *Trachemys*

Espécie: *Scripta*

Sub Espécie: *Elegans* (DIJK; HARDING; HAMMERSON, 2011)

No Brasil é conhecida como tigre-d'água-de-orelha-vermelha por ter uma mancha horizontal de cor vermelha em cada lado da cabeça. Nos Estados Unidos, é conhecida como “Red-eared Slider” que, em tradução livre seria orelha vermelha deslizante, devido ao hábito de deslizar sobre pedras em direção a água quando se sentem ameaçadas (CONANT; COLLINS, 1998), caracteriza-se também por possuir a carapaça e a pele com tonalidades variadas, de verde-oliva a marrom com listras ou manchas amarelas (ERNST; BARBOUR; ALTENBURG, 1989; SCALERA, 2006; MARTÍNEZ-SILVESTRE *et al.*, 2011).

Atualmente, sua distribuição é mundial, devido à comercialização como animal de estimação, sendo que entre as décadas de 50 e 70 chegou a ser o animal mais exportado pelos Estados Unidos para outros países do globo (TELECKY, 2001; CADI *et al.*, 2004; ERNST; LOVICH, 2009), segundo CITES e UICN *Trachemys scripta elegans*, está listada como de menor preocupação; mas incluído na lista dos 100 animais piores invasores do mundo (LOWE *et al.*, 2000; UETZ, 2021).

O habitat natural da *Trachemys scripta elegans* são ambientes de água doce (rios, reservatórios, pântanos e lagoas), de preferência com águas calmas, variando de 1 a 2 metros de profundidade, com vegetação abundante e disponibilidade de lugares com grande incidência de raios solares para termorregulação (MORREALE; GIBBONS, 1986; ERNST; LOVICH, 2009). A alimentação das *Trachemys scripta elegans* é principalmente carnívora quando jovens (insetos, peixes, rãs, caracóis, etc.), e à medida que vão crescendo passam a incorporar

vegetais à sua dieta passando a ser onívoras, tanto em vida livre, como em cativeiro (ERNST; LOVICH; BARBOUR, 1994).

O meio aquático nesta espécie é utilizado para obtenção de alimento e reprodução e o meio terrestre para realizar ovoposição, forragear e para termorregulação corporal (CUBAS; BAPTISTOTTE, 2007). Suas características anatômicas externas refletem a adaptação ao meio aquático, tais como a presença de membranas interdigitais nas extremidades dos membros torácicos e pélvicos, que auxiliam na natação e unhas para locomover-se em águas rasas (CUBAS; BAPTISTOTTE, 2007), nas características anatômicas internas possuem um coração tricavitário e um sistema respiratório eficaz composto por pulmões multicamerais, que realizam a troca constante gasosa no epitélio pulmonar e respondem com maior eficácia a demanda energética (LENFANT *et al.*, 1970; DUNCKER, 2004; LANDBERG; MAILHOT; BRAINERD, 2009), assim a artéria pulmonar que possui um esfíncter muscular, e responsável de contrair e desviar o fluxo sanguíneo através do septo ventricular incompleto para o ventrículo esquerdo e para fora da aorta causando um desvio D-E de “direita para esquerda” denominado shunt cardiopulmonar, o qual garante o suprimento de oxigênio, durante os períodos de apneia o mergulho prolongado (sem ventilação pulmonar) (LENFANT *et al.*, 1970; POUGH; HEISER; MCFARLAND, 2003; LANDBERG; MAILHOT; BRAINERD, 2009; ARCOVERDE, 2018; GRIMM, 2017), além disso, também apresentam sacos aéreos (STAHL, 2006) e epitélios vascularizados especializados, como o bucofaringeo e o epitélio cloacal (GAGE; GAGE, 1886; WANG; SMITS; BURGGREN, 1998; STONE; DOBIE; HENRY, 1992; KING; HEATWOLE, 1994; GORDOS; FRANKLIN, 2002; JACKSON *et al.*, 2004); os répteis ventilam os pulmões através de uma bomba de aspiração (BRAINERD, 1999) e nos quelônios os músculos responsáveis pelo processo de inspiração são os obliquus abdominais e serrátil, que se estendem a partir dos membros, enquanto que os músculos responsáveis pela expiração são o *Transversus thoracis* e o *transversus abdominis* (LYSON *et al.*, 2014).

A espécie apresenta dimorfismo sexual, sendo que os machos são menores que as fêmeas, possuem casco mais estreito, menor altura e cauda mais longa, três unhas curvas e afiadas, centrais nos membros torácicos anteriores, que são utilizadas durante o acasalamento (MARTÍNEZ-SILVESTRE *et al.*, 2011). A maturidade sexual da *Trachemys scripta spp.* é determinada pelo tamanho dos indivíduos. Nas fêmeas é atingida aos 15-20 cm de comprimento de carapaça ou entre os 5 e os 8 anos de idade. Os machos atingem maturidade

aos 9-11 cm de comprimento de carapaça ou entre os 2 e os 5 anos de idade. (MARTÍNEZ-SILVESTRE *et al.*, 2011). A expectativa de vida em habitat livre é de 30 anos e em cativeiro de aproximadamente 50 anos (TEILLAC-DESCHAMPS *et al.*, 2008). A prolificidade de uma população está estreitamente ligada ao tamanho dos indivíduos: quanto maior a fêmea, maior será o número de ovos ovopositados (TUCKER; JANZEN; PAUKSTIS, 1997; TUCKER *et al.*, 1998; ARESCO, 2004; MCARTHUR; WILKINSON; MEYER, 2008; DENARDO, 2006), chegando a 10 ovos em fêmeas maiores e até 7 para fêmeas menores (GIBBONS, 1990; ARESCO, 2004), o período de incubação é variável, que vai de 60 a 91 dias, com 0 a 3 posturas por ano; a época de postura ocorre entre o meio de abril e início de agosto, o tempo útil de postura em uma fêmea adulta fértil está entre 12 e 15 anos (TUCKER *et al.*, 1998; TUCKER, 2001b; ARESCO, 2004). Considera-se que uma fêmea adulta terá 2000 filhotes em toda sua vida reprodutiva útil (ATAIDE, 2012), lembrando que nos répteis as oogônias tem capacidade mitótica até a fase adulta, o que possibilita o reabastecimento de seu estoque ovariano durante toda a vida (ROTHCHILD, 2003), atributos que contribuem para que a *Trachemys scripta elegans* seja considerada uma espécie exótica invasora

3.3 Espécie exótica invasora (EEI) e métodos de controle

No século XX, a globalização gerou grandes avanços tecnológicos, entre eles os meios de transporte aéreos e marítimos, que agilizaram o comércio a nível mundial, minimizando a distância entre as fronteiras (VILÀ *et al.*, 2008). Desta forma, o ser humano conseguiu romper as barreiras naturais de distribuição de milhões de anos de espécies de flora e fauna de origem legal que foram e são comercializadas atualmente (VILÀ *et al.*, 2008).

A introdução de espécies trasladadas de forma acidental, ou voluntária, incrementa a possibilidade de que algumas espécies colonizem novos habitats, se naturalizem, dispersem e se tornem (EEI). Para que uma espécie seja considerada (EEI), é necessário romper a barreira biogeográfica através dos meios de transporte, passar por introduções voluntárias e manifestar suas características biológicas de sobrevivência, além de ter um ecossistema propício a sua adaptação (OCCHIPINTI-AMBROGI, 2007).

A introdução de (EEI) era considerada anteriormente como a segunda causa da perda na biodiversidade de flora e fauna silvestre, porém atualmente é considerada a primeira causa

(GENOVESI; SHINE *et al.*, 2004; CAPDEVILA-ARGÜELLES; ZILLETTI; SUÁREZ-ÁLVAREZ, 2013; BENINDE *et al.*, 2015), pelos grandes impactos que estas causam nos lugares onde invadem, provocando assim:

- Impactos ecológicos: Com mudanças no meio físico e perturbações, afetando diretamente aos indivíduos nativos na competição, redução da reprodução, alteração do comportamento, depredação e parasitismo; sobre os genes com hibridações, introgressão genética e novos genótipos invasores; sobre as populações alterando sua estrutura, mudando a abundância e distribuição e inclusive a extinção (CAPDEVILA-ARGÜELLES *et al.*, 2006).
- Impactos Sanitários: Quando a espécie exótica invasora atua como reservatório de patógenos (CAPDEVILA-ARGÜELLES *et al.*, 2006).
- Impactando na humanidade:

Direita (Destruição de alimentos e plantações), sobre os animais de consumo (com a diminuição na sobrevivência, êxito reprodutivo e produção).

Indireita a inversão monetária para combater os efeitos das invasões biológicas incluindo medidas de quarentena, detecção precoce, controle e erradicação das EEI, e reparação dos danos produzidos por estas (CAPDEVILA-ARGÜELLES *et al.*, 2006).

A problemática da *Trachemys scripta elegans* como espécie exótica invasora no mundo data da década de 50, nos EUA, quando foi criada para o comércio em granjas, com mais de 150 fazendas dedicadas a criação da espécie (MOLL, 1995), para vendas a nível nacional e internacional. Segundo estudo de (HOOVER, 1998), entre os anos de 1989 até 1997 foram exportados oito milhões de indivíduos por ano, chegando a ser o animal de estimação mais exportado no mundo, com 52 milhões de espécimes distribuídos (TELECKY, 2001; CADI *et al.*, 2004; ERNST; LOVICH, 2009). As características biológicas que fazem da *Trachemys scripta elegans* uma (EEI) des sucesso frente as nativas são a maturidade sexual precoce, com altas taxas de fecundidade, e o grande tamanho corporal quando chegam à idade adulta (CADI *et al.*, 2004), tornando-se assim um problema iminente para os ecossistemas naturais e para os quelônios aquáticos nativos por conta da competição por alimentos e hibridações, ademais, podem ser considerados como vetores patógenos para outros animais e o homem (HOOPER *et al.*, 2005), pela transmissão de doenças, predação e transmissão de zoonoses como a

Salmonellose (CHIODINI; SUNDBERG *et al.*, 1981; WARWICK *et al.*, 2001; NAGANO *et al.*, 2006), a *Trachemys scripta elegans* foi incluída na lista dos 100 animais considerados “piores invasores do mundo” (LOWE *et al.*, 2000; UETZ, 2021), isto ocorreu porque, à medida que os quelônios foram crescendo e chegando à idade adulta, os proprietários os soltaram voluntária ou acidentalmente em lagos, áreas urbanas e ecossistemas naturais. Assim, a espécie tornou-se invasora e atualmente é encontrada em todos os continentes e reportada como espécie exótica invasora e naturalizada em 73 países e territórios ultramarinos, como Europa, África, Ásia, Austrália, América e Oceania (WARWICK, 1991; MOLL, 1995; LEVER, 2003; SCALERA, 2006; PUPINS, 2007; KRAUS, 2009; KIKILLUS; HARE; HARTLEY, 2010; FICETOLA; RÖDDER; PADOA-SCHIOPPA, 2012), com exceção da Antártica (LEVER, 2003; KRAUS, 2009).

Na Espanha, reportou-se como habitats preferidos da *Trachemys scripta elegans* corpos de água doce permanente com pouca ou nenhuma corrente (rios, reservatórios, lagoas, piscinas urbanas) próximo a centros urbanos (DÍAZ-PANIAGUA *et al.*, 2005; EGAÑA-CALLEJO; GOSÁ, 2007; VALDEÓN *et al.*, 2010) e com pouca salinidade (GIMENO *et al.*, 2008). Nota-se, portanto, que há uma preferência por ambientes aquáticos permanentes, com abundante vegetação de plantas helófitas nas margens (ROA; ROIG, 1998; DÍAZ-PANIAGUA *et al.*, 2005), já que em ambientes temporários são forçados a migrar para outros lugares de estiagem (MORREALE; GIBBONS, 1986). Para a postura dos ovos férteis, adaptaram-se a vários solos, confeccionado os ninhos em terrenos com solos compactos e duros em áreas abertas e com cobertura herbácea (SANTIGOSA, 2007) sendo Valência – Espanha, um exemplo de cidade onde alcançaram sucesso reprodutivo, visto que os ninhos estão localizados em solos argilosos e úmidos em campos de produção de citrus (BATALLER *et al.*, 2010).

Em 1973 foi assinado em Washington o tratado CITES "Convenção sobre o Comércio Internacional de Espécies Ameaçadas de Flora e Fauna Selvagens", atualmente implementado em quase 170 países. Estes regulamentos incorporam todas as disposições das espécies CITES em perigo de extinção, meio ambiente, espécies não classificadas e restrições para a importação daquelas com potencial invasor, os quais estão sendo cumpridas pela união europeia (SCALERA, 2007). Baseados em diversas normativas são consideradas nos países afetados pelas EEI a eutanásia para o controle e proteção do ambiente, possíveis hibridações com espécies nativas e prevenção e minimização de doenças como as zoonoses (WARBURTON; EASON, 1999). Em 1970 nos EUA, a Food and Drug Association (FDA)

proibiu a venda de *Trachemys scripta elegans* abaixo de 102 mm de comprimento de carapaça, devido a um surto de Salmonella transmitido por cães e gatos a quase 300.000 crianças (MERMING *et al.*, 2004; MARTÍNEZ-SILVESTRE *et al.*, 2011). Estas ações estão relacionadas ao uso de pressupostos econômicos em grande escala e com a participação de autoridades e organizações a nível mundial e local. Na Austrália, por exemplo, os custos empregados para controle da praga dos coelhos europeus *Oryctolagus Cuniculus* foi estimado em 600 milhões e 1 bilhão de dólares australianos (NRA, 2002). Nos EUA em um relatório de 1999 o custo anual para o controle de ratos foi de US\$ 19 bilhões, sem serem mencionados os gastos em áreas urbanas onde são vetores de zoonoses (PIMENTEL *et al.*, 1999). Estas medidas para o controle de pragas está sujeita a controlar outras espécies como anfíbios, aves, mamíferos, peixes e répteis, tendo como métodos letais tiro com armas de fogo, caça com arcos, caça com cães, explosivos, eletrocussão, armadilhas, redes e laços, iscas venenosas, injeções de gases, encorajamento da disseminação de doenças, introdução de predadores, pescaria, colapso da toca, afogamento, métodos de prevenção da lactação para que a progênie não sobreviva (LITTIN; MELLOR *et al.*, 2005b), e métodos não letais, como armadilhas de captura ao vivo para posterior soltura em outros ambientes, repelentes e dissuasores, barreiras físicas, como cercas de exclusão, controle de fertilidade e reprodução (LITTIN; MELLOR *et al.*, 2005b).

Na Espanha, estas medidas incluem vigilância e extração de indivíduos do ambiente natural onde estão invadindo (SANTIGOSA; DÍAZ-PANIAGUA; HIDALGO-VILA, 2006), utilizando armadilhas de flutuação com plataformas (para que os cães tomem sol), armadilhas flutuantes com buracos e redes submergidas no centro (RODRÍGUEZ-PEREIRA, 2008), o uso de tiros de rifle combinado com o uso de plataformas de frade (SANTIGOSA; DÍAZ-PANIAGUA; HIDALGO-VILA, 2006; DÍAZ-PANIAGUA *et al.*, 2010), detecção de fêmeas quando saem para desovar, bem como a extração de ninhos, durante os períodos de postura (DÍAZ-PANIAGUA *et al.*, 2005; DÍAZ-PANIAGUA *et al.*, 2010; SANTIGOSA; PANIAGUA; VILA, 2008), captura por mergulho (GIBBONS, 1990), e campanhas de conscientização que ajudam a reduzir a liberação de indivíduos no ambiente natural e podem evitar que o problema se amplie em um futuro próximo (MARTÍNEZ-SILVESTRE; MASSANA, 2009). A eliminação de espécimes vivos abandonados por donos em centros de resgate e jardins zoológicos, conforme relatados para na Itália e França (ADRADOS; BRIGGS, 2002; PASCAL; LORVELEC; VIGNE, 2006).

No Brasil foi estabelecida a Normativa 141 do IBAMA de 2006 para o controle da população de *Trachemys scripta*, seus híbridos e seus ovos para prevenir sua hibridações e propagação em ambientes naturais onde habitam as *Trachemys dorbignyi* (OLIVEIRA; PEREIRA, 2010),

Posteriormente na Portaria IMA nº 19/2020, estabeleceu-se que os empreendimentos comerciais e científicos no Brasil que criam indivíduos de *Trachemys scripta eleganse* *Trachemys dorbignyi*, devem apresentar planos para prevenir o escape, e a aplicação de microchips (OLIVEIRA; PEREIRA, 2010; Nº1, IN IBAMA, 2006).

Assim, de acordo com a normativa, a *Trachemys scripta elegans* está classificada como categoria 1, sendo completamente proibida no Brasil. No caso dos indivíduos remanescentes em cativeiros comerciais e legalizados mantidos como pets, eles também devem receber microchips e os proprietários devem tomar medidas para evitar o escape e a reprodução (IBAMA, 1998; Nº1, IN IBAMA, 2006; OLIVEIRA; PEREIRA, 2010).

Ainda faltam estudos sobre a biologia reprodutiva, como a análise das gônadas, ovidutos e adaptação, além da investigação de métodos não letais baseados em esterilizações massivas como estratégias para manejo, conservação e erradicação desta espécie exótica invasora (NEWMAN; BROWN; PATNAIK, 2003; PESSOA *et al.*, 2008; PÉREZ-BERMÚDEZ *et al.*, 2012; GRADELA *et al.*, 2020).

3.4 Sedação, analgesia e anestesia multimodal reversível em quelônios aquáticos

Para a realização dos procedimentos cirúrgicos e clínicos nesta espécie em estudo, é muito importante o conhecimento anatômico e fisiológico para uma boa contenção física ou química (FURTADO; SOBRAL, 2020). Nos reptéis, dependendo da espécie existem diversos protocolos de contenção física e química já estabelecidos os quais são baseados nos mecanismos de defesa do animal e dão segurança ao animal e a pessoa que esta fazendo o manejo (FOWLER, 2011). Nos quelônios, em especial os cágados, deve-se ter cuidado com a cabeça e a boca do animal; o animal deve ser contido pela porção caudal da carapaça e base da cauda, visto que no caso dos pequenos cágados as mordidas podem provocar lesões leves (JEPSON, 2010).

A colheita de amostras sanguíneas também podem ser dificultadas pela poderosa musculatura nos membros torácicos e do pescoço quando eles escondem a cabeça (CUBAS;

BAPTISTOTTE, 2007; SCHUMACHER *et al.*, 2007), sendo necessária a contenção química, baseada em protocolos anestésicos que produzam imobilização, analgesia e relaxamento muscular, além de serem seguros e contarem com reversores (MIRANDA *et al.*, 2014), é preciso saber também quando o animal entra em plano de sedação o aprofundamento da anestesia geral onde os animais iram ter um relaxamento muscular progressivo de cranial para caudal e na recuperação, a função motora retornará de forma caudal para cranial (SANTOS *et al.*, 2016), os fatores externos ambientais e fisiológicos próprios do animal devem ser considerados, já que a temperatura baixa, somada à sua metabolização diminuída, influenciarão no plano anestésico, assim como para sair do plano, podendo apresentar recuperações muito demoradas (MIRANDA *et al.*, 2014).

Por anos, vêm sendo usados vários fármacos para sedação e anestesia, sendo utilizadas doses bastante elevadas nos répteis. (TURNER *et al.*, 2021) relata que as combinações de doses para ter uma anestesia multimodal em quelônios (Figure 1) podem diminuir as doses recomendadas, sendo os mais usados combinações com α_2 – *agonista* adrenérgico, Benzodicepínicos, receptor μ – *Opioides* e Disociativos. Os α_2 – *agonista* adrenérgico mas usados foram Medetomidina, seguidamente da dexmedetomidina e a Detomidina, para receptor μ – *Opioides* foram Morfina, hidromorfona e Metadona todos eles combinados ou não com benzodicepínicos e Disociativos, onde independentemente das combinações o tempo médio foi de 62 minutos com uma mínima de 47 e máxima de 90 minutos.

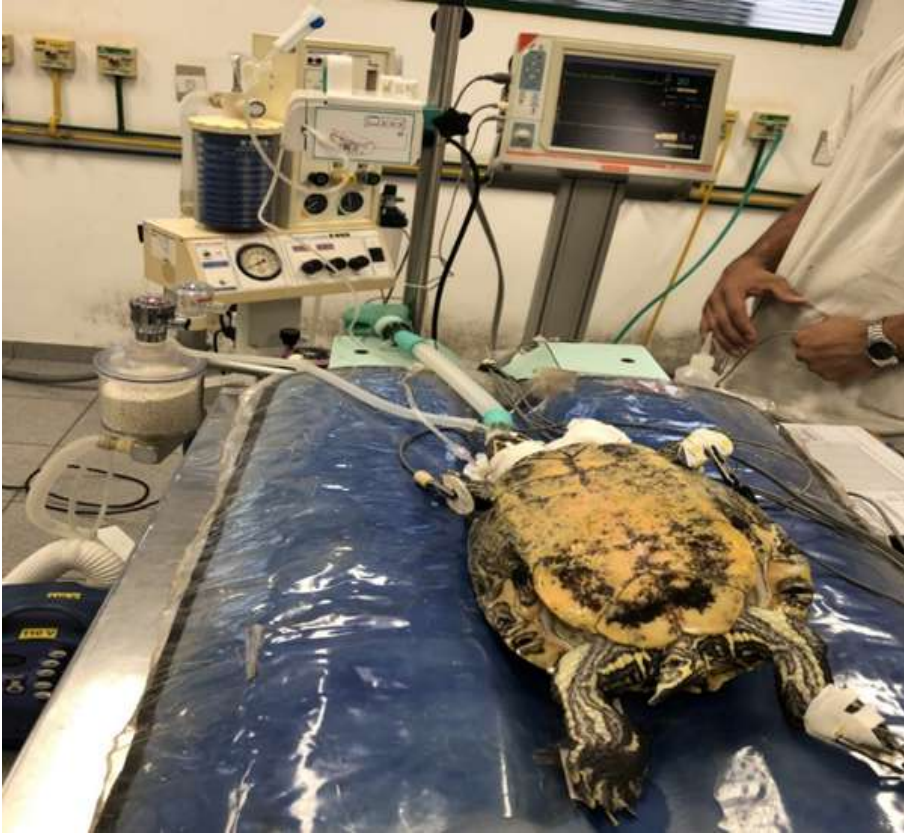

Figura 1 – Medicação pré-anestésica (MPA) e anestesia geral multimodal em *Trachemys scripta elegans* baseado no uso de AINES, $\alpha 2$ – *agonista* adrenérgico, receptor μ – *Opioides*, anestesia local e dissociativo.

Fonte: Do Autor.

3.5 Colheita de amostras, análise sanguíneas e patologia clínica em quelônios

Os principais acessos venosos para venopunção dos quelônios são a veia jugular (Figure 2), a punção cardíaca e a veia coccígea, os quais estão livres de contaminação por linfa (SAMOUR *et al.*, 1984; JACOBSON, 1993; DYER; CERVASIO, 2008). Segundo (RIVERA, 2008), Os quelônios podem apresentar doenças agudas ou crônicas, sendo estas relacionadas com doenças metabólicas e do sistema reprodutivo nas fêmeas (estase pré-folicular e pós-folicular com ou sem retenção de ovos). Para se chegar a um diagnóstico definitivo destas afecções, é importante, além da avaliação clínica, a realização de exames de imagem e exames complementares sanguíneos. Os achados no hemograma de pacientes com suspeita destas doenças incluem leucopenia, leucocitose e anemia, observadas em casos mais crônicos. Na bioquímica sanguínea, o colesterol pode estar elevado, levando a lipidose hepática em casos crônicos. Também é possível notar um aumento de ureia e ácido úrico, possivelmente

secundária à desidratação, ao passo que uma elevação de albumina, proteína total e cálcio também podem ser verificadas em animais reprodutivamente ativos e normais.

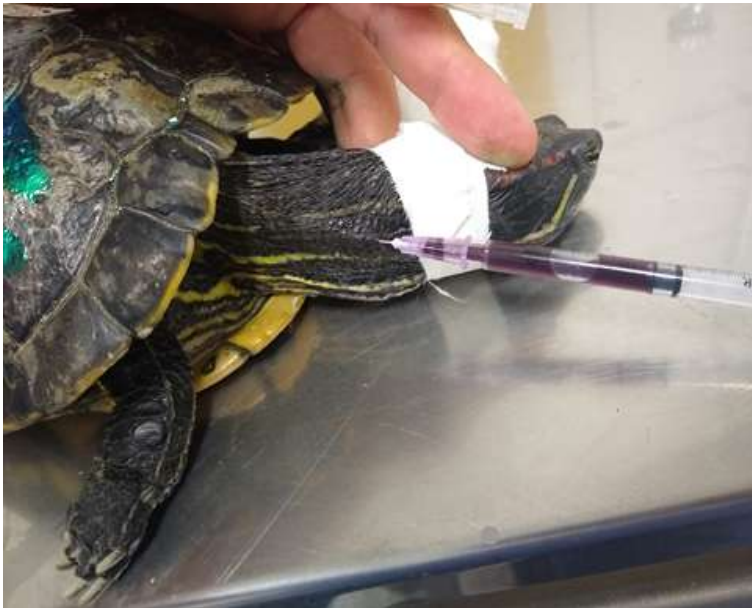

Figura 2 – Colheita de amostra sanguínea da veia jugular em *Trachemys scripta elegans* sob efeito de sedação.

Fonte: Do Autor.

3.6 Estudo de tomografia computadorizada com contraste (TCC) em quelônios

A tomografia axial computadorizada (TAC) é uma ferramenta avançada em medicina veterinária baseada em técnicas de imagem de corte transversal, baseada em multiplex radiografias que fornece imagens de resolução sem qualquer sobreposição e é indicada para diagnóstico, terapêutica e planejamento para as abordagens cirúrgicas em répteis e quelônios (WORTMAN, 1986; KUONI; AUGUSTINY; RUBEL, 1993; GUMPENBERGER, 2021),

Radiografia (RX) e ultrassonografia (US) são usados rotineiramente na clínica de répteis (MACKEY *et al.*, 2008), porém têm limitações devido à conformação anatômica única dos quelônios entre os vertebrados. para (JACOBSON, 1988), a radiografia (RX) permite uma visualização limitada da maioria dos órgãos internos, devido à presença do casco e do plastrão. Segundo (VALENTE *et al.*, 2006), a ultrassonografia (US) é uma aliada valiosa no diagnóstico de tecidos moles em outros répteis, mas pode ser dificultosa em quelônios pequenos, já que as sondas podem não penetrar pelos acessos da fossa pré-femoral, axilar, inguinal e cervical, além de apresentar pouca sensibilidade no trato reprodutivo (MACKEY *et al.*, 2008), na avaliação

da aparência dos folículos e óvulos na (TC), geralmente é semelhante aos raios-X, pois ambos usam raios-x para obter imagens, mais (TC) oferece uma escala de cinza muito maior e não é limitada por sobreposição, cada folículo e ovo é claramente detectado e avaliado (GUMPENBERGER, 2011), além disso na tomografia computadorizada (TC), pode ser usada a ferramenta de 3D para ter uma ideia geral e, dependendo do tamanho do corpo do animal, da anatomia geral e patológica (RÜBEL; KUONI; AUGUSTINY, 1994; GUMPENBERGER; HENNINGER, 2001). A (TC) vem sendo usada como imagem diagnóstica (Figure 3) em doenças dos quelônios (GUMPENBERGER; HENNINGER, 2001; GUMPENBERGER, 2002; GUMPENBERGER; FILIP, 2007; MARCHIORI *et al.*, 2015; SPADOLA *et al.*, 2016; SOCHORCOVA *et al.*, 2017) A técnica usada por (GUMPENBERGER, 2021), para tomografia de quelônios foi (TC helicoidal de 16 cortes) e para a maioria de outros répteis, foram realizados com os seguintes parâmetros técnicos: 100 a 130 kV; ef. 80 a 200 mAs; tempo de rotação 0,6 s; passo 0,8; espessura de corte 0,75 mm; e incremento de reconstrução 0,5 mm.

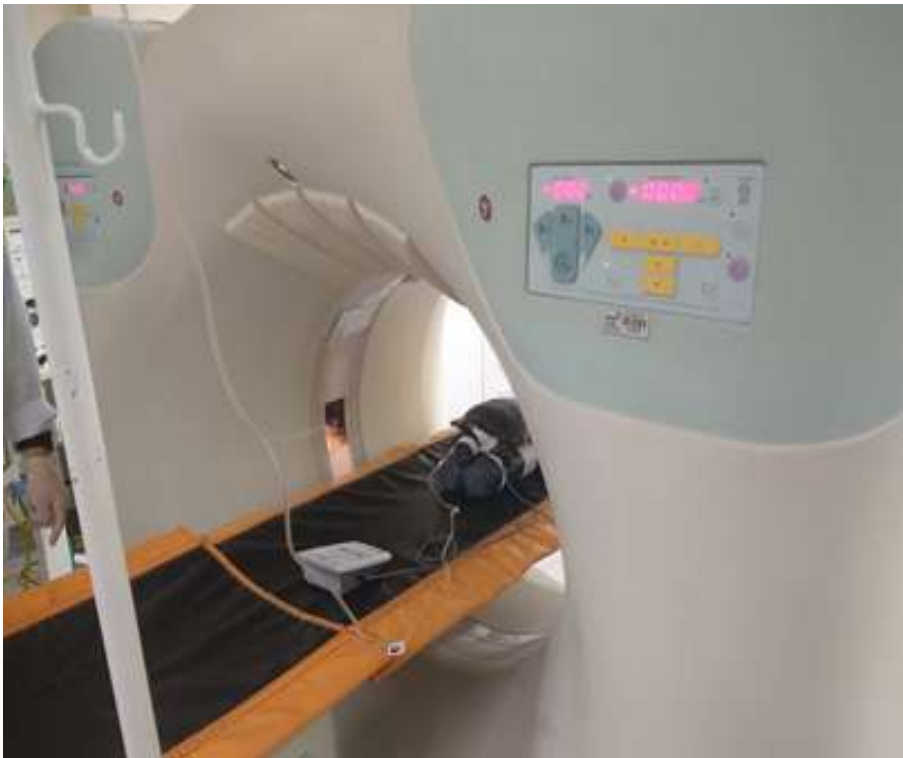

Figura 3 – Procedimento de tomografia computadorizada com contraste (TCC) em *Trachemys scripta elegans* sob efeito da anestesia geral e monitorização anestésica com doppler vascular a nível da carótida

Fonte: Do Autor.

A (TC), quando usada com contraste (TCC), torna-se uma ferramenta mais poderosa para avaliar a morfologia e perfusão dos órgãos dos quelônios. As vantagens diagnósticas da

(TCC) são pouco relatadas (GUMPENBERGER; FILIP, 2007; GUMPENBERGER, 2011; NARDINI *et al.*, 2014; SOCHORCOVA *et al.*, 2017), mas há relatos no trato respiratório (SILVERMAN S, 2006) e tecidos ósseos (STETTER, 2000), com limitações para outros órgãos. O uso da tomografia computadorizada em 3D (TC-3D) de reconstrução multiplanar (MPR) pode ajudar no avanço do estudo da anatomia em 3 dimensões, dando um melhor entendimento do sentido espacial e mais fácil ilustração de doenças, facilitando a comparação entre estruturas normais e patológicas quando vistas em pelo menos 2 planos ortogonais (MATHES *et al.*, 2009; WYNEKEN, 2014; GUMPENBERGER, 2021).

3.7 Estudo de ressonância magnética (RM) em quelônios

A Ressonância magnética (RM), é uma técnica de imagem não invasiva baseada no princípio do magnetismo, os dispositivos clínicos de ressonância magnética normalmente usam forças de campo estáticas na faixa de 1,5 a 3T e têm resoluções da ordem de 1 mm. Os scanners de pequenos animais aplicam os mesmos princípios, porém as forças de campo magnético que usam são mais fortes (normalmente no intervalo de 7 a 11T) (WALTER *et al.*, 2010), a (RM) pode detectar flúor, carbono, hélio ou fósforo, embora o hidrogênio seja o mais elemento-alvo, pois é encontrado em abundância em amostras biológicas, mesmo em fósseis (MIETCHEN *et al.*, 2005). Em medicina veterinária Zoológica é uma excelente ferramenta (Figure 4) para avaliação das dimensões e posições dos órgãos parenquimatosos dentro da cavidade celômica nos quelônios, além de estas espécies apresentarem a carapaça e o plastrão, a (RM) usa técnicas de imagem transversal (GUMPENBERGER, 2021). É capaz de diferenciar vários tecidos moles muito melhor do que a (TC). No entanto, qualquer movimento do paciente influencia cada imagem única de uma sequência. Portanto, geralmente a anestesia geral é obrigatória (HERNANDEZ-DIVERS; HERNANDEZ-DIVERS, 2001; STETTER, 2000; SILVERMAN, 2006; GUMPENBERGER, 2021). Para obter informações suficientes sobre o tecido ou o órgão a analisar (tecidos moles, gordura, líquido/licor, sangue), várias sequências devem ser realizadas, o que significa que a (RM) dura muito mais do que a (TC) em relação ao tempo, além do uso de diferentes bobinas, que são necessárias para suportar imagens de diferentes tamanhos e formas de animais, o que torna a (RM) ainda mais cara e menos acessível, no caso de um planejamento cirúrgico, deve ser usado um marcador lateral

para evitar erros durante a cirurgia (GUMPENBERGER, 2021).

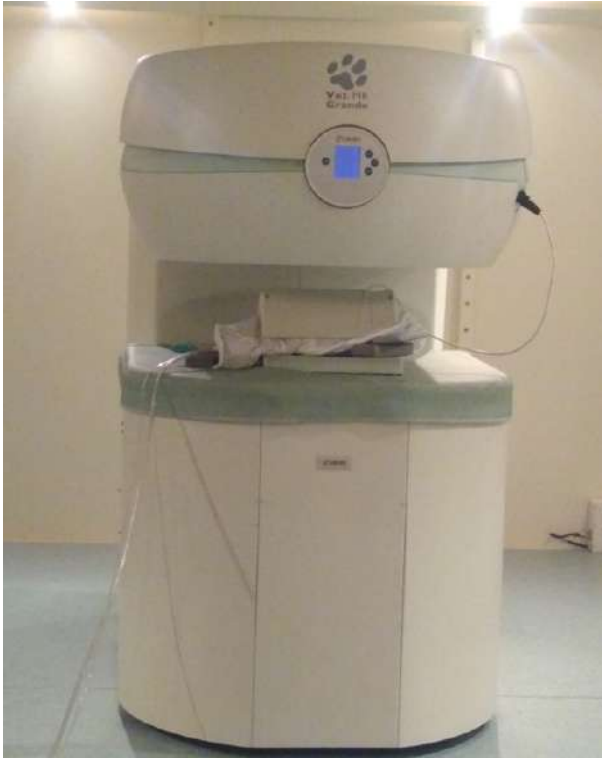

Figura 4 – Procedimento de ressonância magnética (RM) em *Trachemys scripta elegans* sob efeito da anestesia geral, observa-se a bobina sobre o animal que está na posição dorsoventral.

Fonte: Do Autor.

Todos os outros órgãos celômicos são avaliados quanto à posição, tamanho/diâmetro, forma, densidade (em comparação com os músculos), margens, conteúdo, estrutura da parede e espessura da parede de órgãos ocos, arquitetura interna de órgãos parenquimatosos ou ocos (coração, fígado e vesícula biliar, baço, trato gastrointestinal, rim, bexiga urinária, gônadas, folículos e ovos). Além disso, devem ser contados, quando possível (GUMPENBERGER, 2021). Em quelônios a (RM) vai mostrar mais detalhes em termos de definição das estruturas celômicas internas, sobretudo na definição da estrutura e tamanho do folículos e ovos, que dependendo do estágio e maturidade, são visualizados como estruturas homogêneas arredondadas de definição hipointensa e sem sinal em varreduras ponderadas em T2, maior intensidade em T1-scan tem melhor vista em imagens ponderadas em T2. (STRAUB; JURINA, 2001). Em lagartos, os folículos pré-ovulatórios aparecem hiperintensos em sequências T2, no caso dos ovos, o albúmen apresenta-se hiperintenso, a gema hipointensa e a casca calcificada muito hipointensa nas sequências ponderadas em T2, enquanto nas imagens ponderadas em T1 a gema aparece com intensidade semelhante ao músculo (KRAUTWALD-JUNGHANNS; PEES; REESE, 2010; KUMMROW *et al.*, 2010). O exame de órgãos via (RM) tem sido

relatado para várias espécies de quelônios como a Tartaruga leopardo (*Geochelone pardalis pardalis*) (RAITI; HARAMATI, 1997), tartaruga de Hermann (*Testudo hermanni*), Kinixys spp. (*Testudo graeca*). (STRAUB; JURINA, 2001; WILKINSON *et al.*, 2004), tartaruga gigante de Aldabra (*Dipsochelys elephantina*) (WILKINSON *et al.*, 2004) tartaruga verde (*Chelonia mydas*) (CROFT *et al.*, 2004), tartaruga marinha cabeçuda (*Caretta caretta*) (VALENTE *et al.*, 2006) Tartaruga asiática (*Testudo horsfieldii*) (SILVERMAN, 2006), e (*Pseudemys spp.*) (MATHES *et al.*, 2017). e para a espécie em estudo deslizadora de orelhas vermelhas (*Trachemys scripta elegans*) (STRAUB; JURINA, 2001; SUMMA *et al.*, 2012; MATHES; SCHNACK; FEHR, 2010; MATHES *et al.*, 2017), Sendo estes últimos autores referência para o estudo comparativo da anatomia da cavidade celomática em (*Trachemys scripta elegans*) mediante o uso de (RM).

3.8 Técnicas cirúrgicas eletivas, videocirurgia assistida e métodos de hemostasia para o controle da população em quelônios semiaquáticos invasores

As cirurgias eletivas de esterilização são propostas como método não letal para o controle das populações de (*Trachemys scripta elegans*), além de prover benefícios clínicos aos transtornos reprodutivos nas fêmeas, tais como neoplasias, distocia, estase folicular, ruptura dos ovidutos e presença de folículos ectópicos; nos machos a castração previne também a agressividade (INNIS; BOYER, 2002; RIVERA *et al.*, 2011; KNAFO *et al.*, 2011; MANS; SLADKY, 2012; DIGIROLAMO; MANS, 2016). Para a realização dos procedimentos eletivos de castração e esterilização, até recentemente, o abordagem cirúrgica na cavidade celômica dos quelônios foi alcançado por meio da realização de osteotomias (Figure 5), pelo plastrão central (BENNETT, 1989; MADER; DIVERS, 2005). Este procedimento requer a remoção temporária total de uma seção de osso do plastrão, o que está associado a um tempo prolongado de recuperação pós-cirúrgica devido a lenta cicatrização e possíveis complicações devido à osteomielite (GOULD; YAEGAR; GLENNON, 1992; BRANNIAN, 1984; MADER; DIVERS, 2005). Entretanto, esta técnica continua sendo utilizada por permitir maior visibilidade e espaço para abordagem da cavidade celomática e também para resolução de problemas gastrointestinais (torção, obstrução); urinários (cálculos císticos) e problemas reprodutivos (distocia, ruptura de ovos) (MADER; DIVERS, 2005;

CUBAS; BAPTISTOTTE, 2007; KIRCHGESSNER; MITCHELL, 2009).

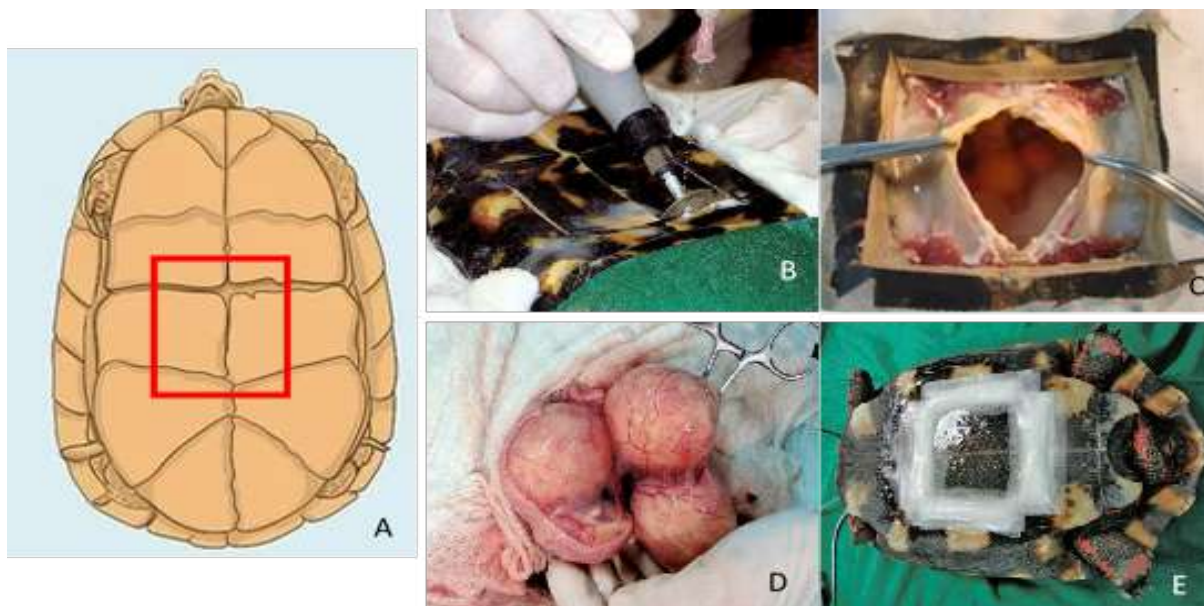


Figura 5 – Técnica cirúrgica de plastrotomia ou Osteotomia do plastrão para celiotomia. (A) Linha em vermelho para a secção óssea com formato retangular para celiotomia. (B) Osteotomia realizada com serra oscilante e humedecida com soro durante o procedimento. (C) Remoção temporária total de uma secção de osso do plastrão e incisão da membrana celomática. (D) Exposição do salpinge com presença de ovos retidos para salpingotomia em distícia de jabuti piranga (*Chelonoides carbonaria*). (E) Retalho de osso reposicionado com a ferida cirúrgica isolada com metacrilato e resina autopolimerizável.

Fonte: Texto e imagens B, D e E adaptados de Dutra (2014). Figura (A) adaptada de es.wikihow.com/. Foto (C): Alessandro Bijjeni.

Posteriormente, a osteotomia do plastrão total foi modificada para uma remoção parcial de forma retangular, com corte cirúrgico em 45°, deixando um lado do corte cirúrgico pela cerra oscilante unido ao plastrão em forma de alavanca, (Figure ??), o que permitiu uma recuperação pós-cirúrgica menos demorada (MADER; DIVERS, 2005). Uma abordagem alternativa foi implantada para a osteotomia de Plastrão central a qual consiste na realização de uma incisão pelos tecidos moles na fossa pré-femoral por laparoscopia e endoscopia (Figure 7) para acesso da cavidade celomática (GOULD; YAEGAR; GLENNON, 1992; BRANNIAN, 1984), dando início do uso da fossa pré-moral como alternativa a plastrotomia nos quelônios (NUTTER *et al.*, 2000; MADER; DIVERS, 2005; INNIS; HERNANDEZ-DIVERS; MARTINEZ-JIMENEZ, 2007).

Com o aumento da disponibilidade de equipamento laparoscópico e endoscópico, a celiotomia pré-femoral ganhou popularidade devido ao fato de ser menos invasiva, resultando em uma recuperação mais rápida com até 10 dias (PESSOA *et al.*, 2008) comparado a plastrotomia, a qual apresenta tempo de recuperação variando de 1 e 2 anos (BENNETT; LOCK, 2000; DIGIROLAMO; MANS, 2016). A cirurgia vídeo assistida vem se

desenvolvendo bastante na medicina veterinária de animais exóticos e selvagens, no grupo dos quelônios vem sendo usado a fossa pré-femoral para celiotomia (HERNANDEZ-DIVERS *et al.*, 2005; MADER; DIVERS, 2005; INNIS; HERNANDEZ-DIVERS; MARTINEZ-JIMENEZ, 2007; PESSOA *et al.*, 2008; MINTER; LANDRY; LEWBART, 2008; INNIS, 2010; KNAFO *et al.*, 2011; MANS; SLADKY, 2012; ATAIDE, 2012; RAITI, 2013; BEL *et al.*, 2014; PROENÇA; DIVERS, 2015; TAKAMI, 2017; BARDI *et al.*, 2020; BARDI, 2021; DIGIROLAMO *et al.*, 2022),

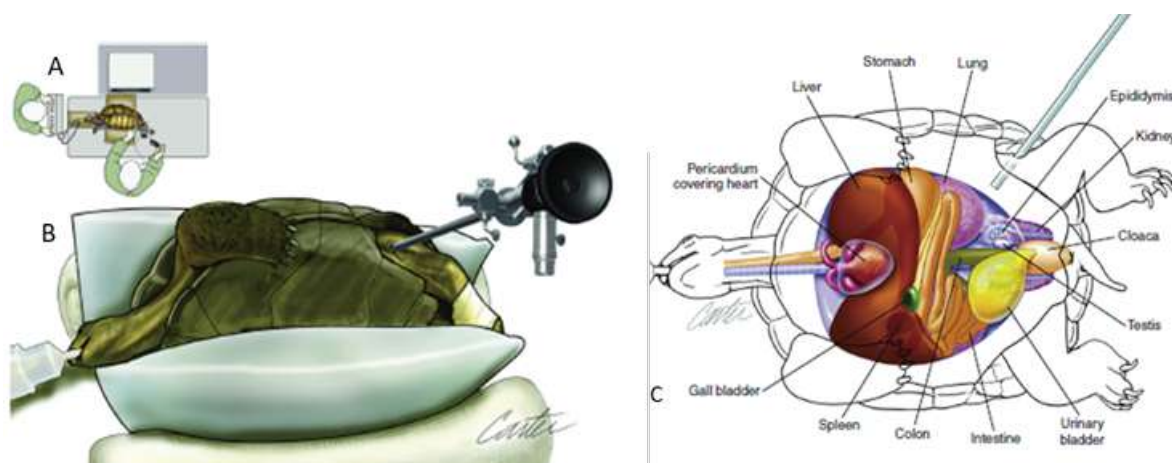


Figura 6 – Técnica cirúrgica de Celiotomia pela fossa pré-femoral com auxílio de ótica rígida e equipamento de videocirurgia. (A) Imagem representativo do posicionamento ideal do animal, do anestesiista e do cirurgião, vista do centro cirúrgico. (B) Ingresso da ótica rígida para celiotomia exploratória. (C) Introdução da ótica na cavidade celomática.

Fonte: Fonte: Art by Kip Carter [UGA], © University of Georgia Research Foundation, Inc.

É provável que esta técnica possa ser usada com êxito em quelônios com transtornos reprodutivos, como estase folicular, incluindo distocia obstrutiva e não obstrutivas (INNIS; HERNANDEZ-DIVERS; MARTINEZ-JIMENEZ, 2007; KNAFO *et al.*, 2011; MANS; SLADKY, 2012; TAKAMI, 2017), esta técnica cirúrgica pode ser influenciada pelo posicionamento do animal segundo (GIROLAMO, 2019) que propõe uma técnica pré-femoral modificada, que consiste em posicionar os quelônios em decúbito dorsolateral oblíqua em um ângulo de 45°, onde os ovários das fêmeas maduras e ovidutos com ovos tendem a ser mais pesados que as outras vísceras celômicas, como o trato intestinal e a bexiga urinária que, pela ação da gravidade, permitirá uma fácil exteriorização do trato reprodutivo para sua excisão. (BARDI *et al.*, 2020), por sua vez, compararam o posicionamento dos quelônios em dois decúbitos diferentes, decúbito lateral direito com fossa esquerda para a abordagem e decúbito dorsal com fossa direita para a abordagem. em este estudo os autores não notaram diferença significativa entre as duas posições. A região pré-femoral poder ser usada em outras espécies

de quelônios semiaquáticos para a realização da ovariosalpingectomia com emprego de outras ferramentas de menor custo como o uso do otoscópio digital (ANTUNES *et al.*, 2020).

Todos os autores retromencionados fizeram a hemostasia com excisão total dos ovários e seus folículos nos quelônios de forma mecânica (fios, cliques de titânio) (DIGIROLAMO; MANS, 2016; DIGIROLAMO *et al.*, 2022), elétrica (tesouras e Pinças monopolares) (ATAIDE, 2012; DIVERS, 2010)) e com radio cirurgia bipolar (INNIS; HERNANDEZ-DIVERS; MARTINEZ-JIMENEZ, 2007; ATAIDE, 2012; DIGIROLAMO *et al.*, 2022). A Ovariectomia e ovário-histerectomia em quelônios com excisão total do ovário são relatadas e usadas rotineiramente para tratamentos de estase folicular pré- e pós-ovulatória, assim como seu emprego na cirurgia eletiva para esterilização (BENNETT, 1989; LOCK, 2000; MADER; DIVERS, 2005; INNIS; HERNANDEZ-DIVERS; MARTINEZ-JIMENEZ, 2007; PESSOA *et al.*, 2008; KNAFO *et al.*, 2011; ATAIDE, 2012; GIROLAMO, 2018; BARDI *et al.*, 2020; BARDI, 2021; DIGIROLAMO *et al.*, 2022). A técnica de oclusão do suprimento vascular ovariano com ligadura bilateral foi descrita em primatas por (WEHREBERG *et al.*, 1979), posteriormente em cães por (O'LEARY, 1980; MOGHEISEH *et al.*, 2017), em ratos por (RAZI *et al.*, 2009; MURAKAMI *et al.*, 2014), em coelhos por (KALLINI *et al.*, 2013) e em humanos por (VILASAGAR; CARRILLO, 2016), porém, a esterilização pela técnica de oclusão do aporte vascular ovariano sem excisão do ovário não foi relatada em reptéis especificamente em quelônios aquáticos, tampouco há descrição da avaliação histológica do tecido ovariano após oclusão dos vasos sanguíneos. Sendo assim nosso estudo foi baseado no trabalho descrito por (MURAKAMI *et al.*, 2014), que descreveram o sucesso da esterilização sem excisão do ovário utilizando clipe de titânio ou uma ligadura de náilon em ratos.

O emprego de ligaduras simples com o uso de fios de náilon aplicados sobre o complexo arteriovenoso ovariano (CAVO) em quelônios pode resultar em um desafio ao momento de fazer a oclusão, já que o ligamento do ovário (mesovarium) e ovário são friáveis nesta espécie, recomendando-se assim o uso de nós nos corrediços transfixantes. Sendo assim no presente estudo, foi usado o nó de Miller's modificado, o qual já é usado rotineiramente em espécies domésticas para esterilização e castração. Este nó pode ser usado para ligar em bloco todo o pedículo ovariano (BIERBRIER; CAUSANSCHI, 2018); o nó de Miller's modificado já foi utilizado e descrito com sucesso em outras espécies exóticas, para ovário-histerectomia em furões (ESHAR; WYRE, 2010), neste mesmo estudo, os autores descrevem como afecção

pós-cirúrgica a presença de ovário remanescente, a qual tem sido amplamente descrita para animais de estimação (MILLER, 1995; BALL *et al.*, 2010) nos quais o aparecimento de sinais clínicos do estro pode variar de duas semanas a dez anos após a realização da cirurgia. No caso dos quelônios, foi descrito por (INNIS; HERNANDEZ-DIVERS; MARTINEZ-JIMENEZ, 2007), um caso de ovário remanescente direito em uma tartaruga-de-caixa após ovariectomia incompleta a qual foi realizada através de osteotomia de plastrão, o animal também apresentou lipidose hepática grave diagnosticada 3 anos após a cirurgia, na biópsia endoscópica o fígado apresentou-se edemaciado e pálido. No caso de sáurios, (CRUZ-CARDONA *et al.*, 2011), descreveram um caso de um iguana com diagnóstico de tumor de células da granulosa com metástase para o corpo gorduroso, neste caso, o procedimento da ooforectomia for incompleto, onde pequenos resquícios crescerão novamente e a foliculogênese se desenvolverá. Portanto, os autores recomendam a excisão total do ovário. (GIROLAMO, 2018) descreveu também em outros répteis uma série de casos com problemas patológicos relacionados a ovário remanescente. Com base nesses estudos, propõe-se a esterilização pela técnica de oclusão do complexo arteriovenoso ovariano em quelônio semi aquáticos, com descrição da avaliação histológica do tecido ovariano após oclusão dos vasos sanguíneos nos 90, 120 e 150 dias.

3.9 Anatomia cirúrgica, fisiologia da reprodução e patologias do aparelho reprodutor em quelônios

3.9.1 Anatomia cirúrgica

O aparelho reprodutor dos quelônios é formado por: dois ovários, suspensos pelo mesovarium (ligamento ovariano), que estão próximos aos ovidutos; dois ovidutos suspensos pela mesossalpinge e pelo mesotubarium (ligamentos do oviduto em toda sua trajetória); e em algumas espécies há a presença de clitóris (WYNEKEN; WITHERINGTON, 2001). Os ovários, nos quelônios imaturos, apresentam uma pequena superfície granulosa, de textura fina e alongada, com presença de folículos primordiais e nos quelônios adultos, os ovários ocupam um espaço significativo na cavidade celomática que é caracterizada por folículos de tamanhos variáveis, com corpos lúteos conectados por um estroma muito fino (KUCHLING, 1999; EMMEL *et al.*, 2021). O oviduto apresenta 05 divisões anatômicas desde sua junção com o

ovário até sua saída na cloaca: infundíbulo, tuba uterina ou magno, istmo, útero e vagina, sendo que está possui uma camada muscular mais grosseira comparada aos outros estratos (GIRLING, 2002; O'MALLEY, 2005).

O trato reprodutivo tem sua localização anatômica dentro da cavidade celomática anterior aos rins (WYNEKEN; WITHERINGTON, 2001; O'MALLEY, 2005), Segundo (SILVA *et al.*, 2017) o aparelho reprodutivo das fêmeas, nos quelônios, limita-se cranialmente com o fígado quando este se encontra em estase folicular; dorsalmente, tem contato com a superfície ventral dos rins; caudalmente, tem contato com a superfície dorsal da bexiga urinária e bexigas acessórias, o infundíbulo tem contato direto com os pulmões lateralmente, o oviduto tem contato com o jejuno e colón descendente dos intestinos, os ovários têm contato sintópico cranialmente com os pulmões em estágio pré- o pós-folicular e com o fígado. As estruturas macroscópicas do aparelho reprodutor da (*Trachemys scripta elegans*) são semelhantes às de outras espécies de répteis ovíparos e podem ser usadas para comparações morfológicas e filogenéticas (GRADELA *et al.*, 2020).

Quando a bexiga urinária e bexigas acessórias, encontram-se cheias, podem dificultar a visibilidade do ovário contralateral da incisão cirúrgica dificultando a exteriorização do ovário e oviduto; o formato e a cor do infundíbulo é semelhante às alças intestinais, mas sua textura durante a manipulação em comparação é mais friável, e em alguns casos os folículos podem ocupar o espaço da ponte entre o plastrão e a carapaça (Estas observações são pessoais as quais foram observadas durante as cirurgias realizadas no experimento).

O aporte vascular arterial para os ovários nos quelônios em geral foi verificado por (NOBLE; NOBLE, 1940), as artérias gonadais, denominadas ováricas nas fêmeas, são formadas a partir das artérias ilíacas internas. Diferentemente de (FARIA; MARIANA, 2001), na espécie (*Geochelone carbonaria*) e para (HIRANO *et al.*, 2009) em (*Podocnemis unifilis*), que descreveram que as artérias ováricas originam-se a partir das artérias renais, próximo ao hilo renal, as quais penetram na gônada pela face dorsal, sendo uma para cada ovário.

Para (O'MALLEY, 2005), o ovário direito possui pequenas vênulas que recebem o aporte vascular venoso dos vasos coletores da veia cava caudal e o aporte arterial é feito pela artéria aorta dorsal, a qual se une a partir da junção dos arcos aórticos esquerdo e direito, descrito para a espécie (*Trachemys scripta elegans*) (RODRIGUES; MIGLINO; MELO, 2003) e para (*Kinosternon scorpioides scorpioides*) (OLIVEIRA *et al.*, 2009), Os autores descreveram que o ovário esquerdo tem seu próprio aporte sanguíneo, que está intimamente relacionado

com a glândula adrenal esquerda, a qual, por sua vez, está intimamente unida a um ligamento muito curto, formando assim o complexo arteriovenoso ovariano (Figura 8) (CAVO) (O'MALLEY, 2005). Estas considerações anatômicas são importantes porque podem influenciar durante as cirurgias eletivas, já que a remoção do ovário se torna mais difícil quando está inativo. Entretanto, quando o ovário apresenta atividade reprodutiva e estase folicular pré-ovulatória, contém muitos vasos sanguíneos grandes ou CAVO que permitem a tração, exteriorização e excisão do ovário (LOCK, 2000)

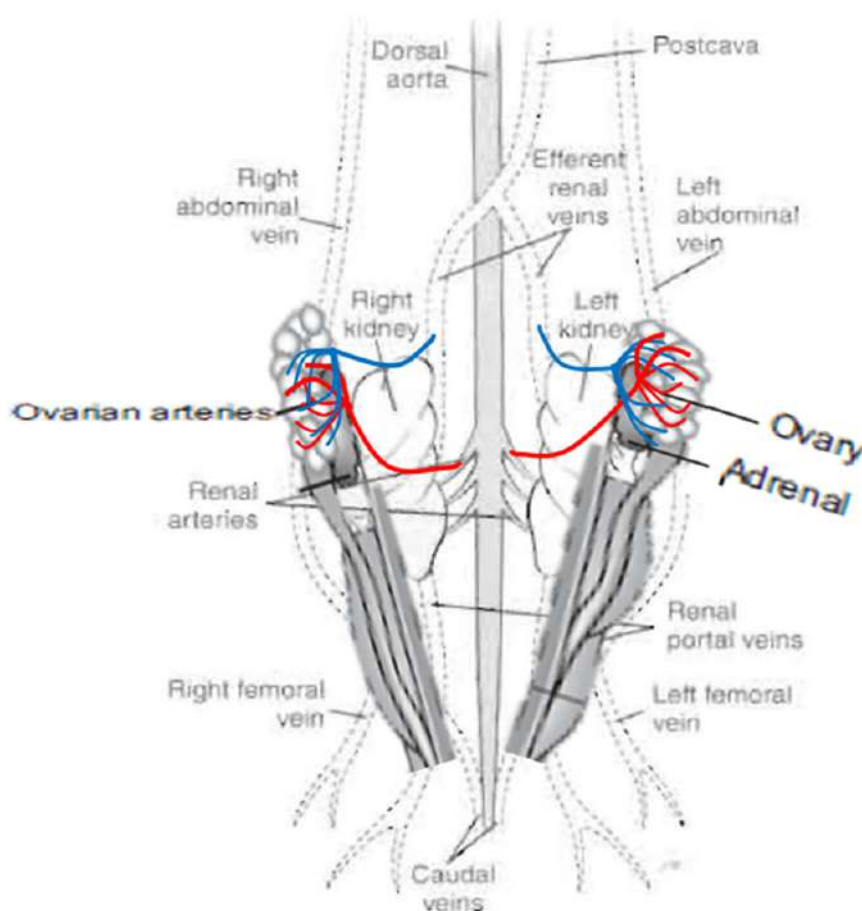


Figura 7 – Aporte vascular e conformação do complexo arteriovenoso ovariano (CAVO) de cágados, as linhas vermelhas representam a artérias genitais ou ovarianas e as linhas azuis representam as veias ovarianas com suas respectivas ramas de irrigação sanguínea.

Fonte: adaptado de Mader et al (2005) e O'Malley (2005)

Ovidutos são duas estruturas alongadas tubulares e ligadas ao ovário e à vagina. A função dos ovidutos é a formação do ovo, produção de albúmen e casca e receber os ovos após a ovulação e fecundação (CUBAS; BAPTISTOTTE, 2007; KNOTEK; CERMAKOVA; OLIVERI, 2017).

Muitas espécies reptilianas podem armazenar esperma no oviduto por vários meses ou anos, sem que haja fertilização. Nos quelônios, esta característica também foi identificada na

tartaruga-chinesa-de-casco (CHEN *et al.*, 2015). Após a fertilização interna, ocorrem pequenas transferências de nutrientes entre a mãe e os óvulos, os quais tornam-se ovos quando é adicionada a albumina e a casca no oviduto. O grau de calcificação dos ovos varia entre as espécies (DENARDO, 2006; KNOTEK; CERMAKOVA; OLIVERI, 2017). Os ovos ficam armazenados na porção final do oviduto até que seja feita a ovipostura, que só ocorre quando a fêmea encontra o local ideal para a nidificação (GIRLING, 2002). O espaço ocupado pelos ovos limita a função gastrointestinal e, deste modo, as fêmeas normalmente limitam ou cessam a sua alimentação durante os estágios finais de gravidez (KNOTEK; CERMAKOVA; OLIVERI, 2017).

Ovários são órgãos difusos que estão ligados ao mesovário e conectados com a membrana celomática dorsocaudalmente. São compostos por células epiteliais, tecido conjuntivo, nervos, vasos sanguíneos, camadas de células germinativas e envoltos por uma túnica elástica (DENARDO, 2006; FOX, 1977). Possuem aparência lobular de forma sacular, são repletos de folículos vitelogênicos esféricos, os quais mudam de acordo com a fase da oogênese em que se encontra o animal (O'MALLEY, 2005; DENARDO, 2006; KNOTEK; CERMAKOVA; OLIVERI, 2017).

Os ovários reptilianos mostram diferentes padrões de maturação folicular e ovulação. Alguns répteis produzem vários ovos simultaneamente em cada ovário (a maioria dos répteis). Após a ovulação, o oócito pode ser fertilizado e este acontecimento ocorre sempre no oviduto, considerando-se então a fertilização nos répteis interna (FERREIRA, 2013). Os ovários são responsáveis pela oogênese e pela produção de estrogênios (O'MALLEY, 2005; DENARDO, 2006; KNOTEK; CERMAKOVA; OLIVERI, 2017). De forma geral, o ovário reptiliano tem duas funções primárias: a produção de gametas e secreção de hormônios com efeitos reguladores sobre o aparelho reprodutor nas fêmeas (KUCHLING, 1999; TUCKER, 2001a).

3.9.2 Fisiologia da reprodução

Sabe-se que o eixo hipotálamo-hipófise-gonadal (HPG) nos répteis atua sobre o controle endócrino do ovário e tem uma relação direta com o tempo e a intensidade de luz, visto que a melatonina produzida na glândula pineal controla os ritmos circadianos e é secretada somente à noite ou na ausência de luz, diminuindo sua produção à medida que os dias ficam mais longos

(O'MALLEY, 2005), Esta melatonina visa estimular o lobo da hipófise anterior a produzir hormônio luteinizante (LH) e hormônio folículo-estimulante (FSH) (O'MALLEY, 2005). No entanto, o funcionamento do eixo HPG em répteis ainda é pouco compreendido em comparação ao funcionamento de mamíferos (JONES, 2011).

O hormônio liberador de gonadotrofina (GnRH) nos répteis é reconhecido como um neurohormônio hipotalâmico. Diversos estudos relataram sua expressão em vários tecidos, incluindo o ovário, onde foram detectados dois subtipos sendo (GnRH-I e GnRH-II) e três tipos de receptores (GnRHR1, GnRHR2 e GnRHR3), os quais foram achados no ovário do gecko leopardo, lagartixa-leopardo, e *E. macularius* (IKEMOTO; PARK, 2007), em jacarés e tartarugas foram achados, dois gonadotrofina (GTHs) distintos, os quais parecem ser homólogos aos hormônios nos mamíferos LH e FSH (LICHT; FARMER; PAPKOFF, 1976; PAPKOFF; FARMER; LICHT, 1976), sugerindo que estas espécies possuam apenas um único GTH, que combina atividades semelhantes a FSH e LH.

Os principais hormônios ovarianos na atividade reprodutiva em répteis fêmeas está associada a aumento nas concentrações circulantes de esteroides sexuais primários 17 β -estradiol (E2), testosterona (T) e progesterona (P4) (EDWARDS; JONES, 2001; DENARDO; AUTUMN, 2001), também Alguns hormônios não esteroides são produzidos pelo ovário reptiliano, embora a P4 possa ser sintetizado por outros tecidos, como a glândula adrenal (HIGHFILL; MEAD, 1975). em útero e placenta em répteis (PAINTER; JENNINGS; MOORE, 2002; GIRLING; JONES, 2003). Além disso os folículos ovarianos quanto os corpos lúteos têm a capacidade de sintetizar prostaglandinas (JR; HERMAN; DICKEY, 1988; JR; DUBOIS; CREE, 1991; GOBBETTI *et al.*, 1993a), os quais podem desempenhar papéis na promoção da vitelogênese e na ovulação, assim como bem como influenciar a expressão de comportamentos reprodutivos (WHITTIER; CREWS, 1986; WHITTIER; TOKARZ, 1992). Além disso, hormônio liberador de gonadotrofinas (GnRH-1) e bradicinina, mais seus respectivos receptores, foram identificados em ovários de vários animais não mamíferos vertebrados, incluindo o lagarto *C. versicolor* (SINGH; KRISHNA; SRIDARAN, 2007), e pode ter efeitos autócrinos ou ações parácrinas dentro do ovário.

A bradicinina estimula a liberação de GnRH do hipotálamo, a qual também é produzida no ovário como hormônio liberador de gonadotrofina ovárica GnRH α , as quais atuaram localmente no desenvolvimento folicular e sobre a ovulação, em vários não mamíferos vertebrados incluindo o Lizard *Calotes versicolor* (KIHARA *et al.*, 2000). a maior intensidade

de imunoreactividade de GnRH e Bardicinia registrada em células da granulosa de folículos vitelogenicos precoces ou previtelogenicos sugerindo alguma ligação com o desenvolvimento folicular (SINGH; KRISHNA; SRIDARAN, 2007; SINGH *et al.*, 2008). Nos mamíferos se tem a hipótese de que a GnRH tem um papel autócrino/parácrinas no desenvolvimento e funções do ovário (LEUNG; CHENG; ZHU, 2003).

Foram achados também receptores de progesterona (PRs) e identificados em tecidos de uma variedade de taxa dos reptilianos, com diversas concentrações de receptores de progesterona no oviduto e fígado de *P. sicula*, que variam diferencialmente ao longo do ciclo reprodutivo. Em particular, PR é detectável por ensaios de ligação e Western blotting no fígado durante períodos em que a vitelogenina (Vtg) não está sendo sintetizada, e no oviduto, exceto durante a passagem dos ovos (PAOLUCCI; CRISTO, 2002). Tais observações sugerem ações específicas de P4 em tartarugas. Além disso, a expressão de PRB no ovário da tartaruga sugere um papel para P4 na regulação da maturação oocitária em répteis (CUSTODIA-LORA; CALLARD, 2002).

Os corpos lúteos são geralmente considerados as principais fontes de P4 circulante secretada pelo ovário reptiliano. Isso foi confirmado por incubações de tecidos *in vitro* e por estudos histoquímicos. Estudos *in vitro* demonstram que os corpos lúteos de tartarugas ovíparas (KLICKA; MAHMOUD, 1972) submetidas a ovariectomia (FERGUSON; BRADSHAW, 1991) estão associados a uma queda acentuada nas concentrações plasmáticas de P4 à medida que os corpos lúteos das células perdem sua capacidade de secretar P4 ou a fonte desse P4 é removido. Em algumas espécies, pelo menos, o corpo lúteo pode produzir andrógenos e estrogênios, bem como P4 (XAVIER, 1987). Sendo assim, os andrógenos são uma terceira classe de esteroides, que é sintetizada pelo ovário reptiliano, sendo a testosterona um hormônio que tem um papel fisiológico ao longo do ciclo reprodutivo nas fêmeas, onde as concentrações plasmáticas de T variam significativamente (CALLARD *et al.*, 1978; GOBETTI *et al.*, 1993b; EDWARDS; JONES, 2001; EDWARDS; JONES; DAVIES, 2003)

3.9.3 Patologias do aparelho reprodutor em quelônios

Com o aumento de quelônios como “pets” ou mantidos em CETAS, zoológicos ou criatórios comerciais, foram observadas doenças que acometem o trato reprodutivo destes

animais. Todas estas alterações estão relacionadas com estresse, desidratação, desnutrição, hipovitaminoses A, desequilíbrios hormonais, falta de hibernação, falta de acesso a machos, recinto com locais inapropriados para a postura e infecções bacterianas ou virais (FUNK, 2002; INNIS; BOYER, 2002; DENARDO, 2006; RIVERA, 2008; PERRY; MITCHELL, 2017; NAGUIB, 2018). Estas causas anteriormente mencionadas vão gerar transtornos sobre o trato reprodutivo dos quelônios influenciando o ciclo normal ao longo de todo o ano, sendo comumente observadas na fase pré-ovulatória (estase folicular) e estase pós-ovulatória (distocia). O diagnóstico definitivo para estes transtornos é baseado na sintomatologia clínica, exames complementares e os diferentes exames de diagnóstico por imagem (MADER; DIVERS, 2005; CHITTY; RAFTERY, 2013; NAGUIB, 2018)

3.9.4 Retenção e estases de folículos ovarianos

A etiologia da estase pré-ovulatória ainda não foi totalmente determinada (TAYLOR; DENARDO, 2005), mas fatores como dieta pobre que podem gerar hiperparatireoidismo secundário (SNHP), estresse, desequilíbrios hormonais, falta de hibernação, falta de acesso a machos e infecção bacteriana estão envolvidas no processo. A estase pré-ovulatória ocorre em lagartos e em testudinos (INNIS; BOYER, 2002; INNIS, 2010; PERRY; MITCHELL, 2017; GUMPENBERGER, 2017), quando os folículos aumentam de tamanho, mas não ovulam e deixam o ovário sem a reabsorção ou regressão destes, por período indefinido. Infecção secundária e ruptura de folículos resultando em uma celomite da gema é uma causa de morbidade e mortalidade em répteis em cativeiro (NAGUIB, 2018).

Os sinais clínicos observados são anorexia persistente, letargia e alterações relacionadas com a compressão de estruturas internas por esses folículos nos ovários (STAHL, 2001), sendo necessário o diagnóstico diferencial da anorexia temporária observada em algumas espécies antes da ovulação ou postura. Os cuidados pós-operatórios incluem terapia de suporte com fluidoterapia e analgésicos (TAYLOR; DENARDO, 2005).

Caso ocorra ruptura folicular, muitas vezes devido à palpação inadequada, o processo pode evoluir para inflamação grave na cavidade celomática, denominada celomite, havendo debilidade da fêmea e prognóstico desfavorável (SYKES, 2010; STAHL, 2001). A celomite causada pela ruptura de folículos ou ovos e extravasamento do vitelo para a cavidade celomática

apresenta sinais clínicos inespecíficos, que podem variar de descoloração de pele e distensão da cavidade celomática até letargia. Essa doença é relatada como a principal causa de mortalidade de fêmeas adultas da iguana de Fiji (*Brachylophus fasciatus*) (STACY *et al.*, 2008) e do dragão de Komodo (MURPHY *et al.*, 2015) em cativeiro. O tratamento desta alteração é cirúrgico, com a ovariosterectomia (FUNK, 2002; INNIS; BOYER, 2002)

3.9.5 Distocia

A estase pós-ovulatória ocorre após a ovulação, quando o folículo entra no oviduto para posteriormente desenvolver uma casca. Assim, durante esse processo, os ovos podem sofrer anormalidades, podendo gerar obstrução dentro do oviduto com os ovos anormais ou superdimensionados. Quando se torna crônica, a doença pode afetar o oviduto ou gerar massas celômicas; no entanto, é mais comum ocorrer distocia não obstrutiva, secundária a fatores nutricionais, ambientais e de criação (NAGUIB, 2018). Pela dificuldade de auscultação neste grupo de répteis, é complicado diferenciar a presença de ovos retidos, mas quando diagnosticados a tempo e, dependendo do grau, eles podem ser revertidos somente com melhorias no manejo, ambiente e tratamento medicamentoso. Caso contrário, sugere-se a realização de salpingectomia cirúrgica (MADER; DIVERS, 2005; LOCK, 2000; RAITI *et al.*, 2019; LOCK, 2000; SYKES, 2010).

Segundo (SYKES, 2010) o surgimento da distocia em quelônios poder ser decorrente da incapacidade das fêmeas em escavar ninhos em solo inadequado e que tenham a profundidade igual ou superior ao comprimento da carapaça. Para os quelônios a distocia não é uma situação de emergência, pois as fêmeas podem reter os ovos por um período prolongado, diferentemente do observado em outras espécies de répteis (SYKES, 2010).

No entanto, nem sempre é assim, visto que os animais podem ter uma aparência externa saudável, mas apresentarem uma patologia ovariana grave. As manifestações clínicas de doença indicam letargia ou inquietação, escavação repetida de vários ninhos, hiporexia ou anorexia, secreção cloacal, dispneia, edema dos membros pélvicos (mais comuns em testudinos), sendo importante uma auscultação clínica sistemática para diagnóstico definitivo, além da realização de exames radiográficos ou ultrassonográficos para auxiliarem no diagnóstico, para identificarem o número e tamanho dos ovos retidos, os quais geralmente apresentam-se com a casca bastante

espessada, irregular ou rompidos (DENARDO, 2006; FUNK, 2002; SYKES, 2010)

O tratamento cirúrgico da distocia deve ser realizada quando as alternativas citadas não tiverem êxito. O procedimento consiste na incisão e retirada dos ovos/embriões retidos do oviduto/útero ou, em alguns casos, a realização de ovariohisterectomia. O acesso cirúrgico em testudinos pode ser feito na região da fossa inguinal ou mesmo no plastrão (FUNK, 2002; INNIS; BOYER, 2002; INNIS, 2010; TAYLOR; DENARDO, 2005). A ovocentese, isto é, aspiração do conteúdo do ovo, pode ser realizada previamente ao procedimento cirúrgico ou mesmo antes da remoção de um ovo que se encontra retido na cloaca, para facilitar sua retirada (INNIS; BOYER, 2002).

3.10 Estudos de histologia e do aparato reprodutor em fêmeas de Tigre-d'água-de-orelha-vermelha *Trachemys scripta elegans*

Em quelônios, existem apenas estudos descrevendo a morfologia dos ovários e tubas uterinas (O'MALLEY, 2005; CHAVES *et al.*, 2012). Na histologia, foram observadas nos ovários a ausência da região cortical e medular, já que o estroma ovariano é reduzido e não há diferenciação entre as regiões cortical e medular, como relatado por (CHAVES *et al.*, 2012) na espécie *Kinosternon scorpioides raised* e com similiaridade para a *Trachemys scripta elegans*, conforme descrito por (GRADELA *et al.*, 2020). características que constituem uma diferença entre os ovários de mamíferos e aves.

Assim, nosso trabalho é o primeiro estudo que descreve o aspecto histológico dos ovários sem excisão no período pós-operatório em quelônios semiaquáticos, tendo como base o estudo descrito por (MURAKAMI *et al.*, 2014), em espécimes de ratos.

BIBLIOGRAFIA

BIBLIOGRAFIA

ADRADOS, L.; BRIGGS, L. Study of application of eu wildlife trade regulations in relation to species which form an ecological threat to the eu fauna and flora, with case studies of american bullfrog (*rana catesbeiana*) and red-eared slider (*trachemys scripta elegans*). *Raport badawczy dla Komisji Europejskiej. Amphi Consult, Dania*, 2002.

ALCALDE, L. *et al.* Southernmost localities of *trachemys dorbigni* and first record of *trachemys scripta elegans* for argentina (cryptodira: Emydidae). *Chelonian Conservation and biology*, v. 11, n. 1, p. 128–133, 2012.

ANTUNES, B. N. *et al.* Coelioscopic-assisted prefemoral ovariosalpingectomy in adorbigny slider (*trachemys dorbigni*) using a digital otoscope. *Journal of Veterinary Medical Science, Japanese Society of Veterinary Science*, v. 82, n. 12, p. 1802–1807, 2020.

ARCOVERDE, K. N. Anestesia em répteis com distocia: relato de dois casos. Universidade Federal da Paraíba, 2018.

ARESCO, M. J. Reproductive ecology of *pseudemys floridana* and *trachemys scripta* (testudines: Emydidae) in northwestern florida. *Journal of Herpetology, BioOne*, v. 38, n. 2, p. 249–256, 2004.

ATAIDE, M. W. *Video-assisted prefemoral ovariosalpingectomy in a red-eared slider (Trachemys scripta elegans)*. 2012. 56 p. Dissertation Master of Veterinary Medicine –Graduate Program in Veterinary Medicine — Federal University of Rio Grande do Sul.

BALL, R. L. *et al.* Ovarian remnant syndrome in dogs and cats: 21 cases (2000–2007). *Journal of the American veterinary medical association, Am Vet Med Assoc*, v. 236, n. 5, p. 548–553, 2010.

BARDI, E. Standardization of minimally invasive surgical and peri-surgical procedures in pond sliders (*trachemys scripta*). Università degli Studi di Milano, 2021.

BARDI, E. *et al.* Comparison of lateral and dorsal recumbency during endoscope-assisted oophorectomy in mature pond sliders (*trachemys scripta*). *Animals, MDPI*, v. 10, n. 9, p. 1451, 2020.

BATALLER, J. *et al.* Erradicación de galápagos exóticos en los humedales de la comunidad valenciana y su repercusión en las poblaciones de galápagos europeo (*emys orbicularis*). In: *XI Congreso Luso Español de Herpetología/XV Congreso Español de Herpetología, Sevilla*. [S.l.: s.n.], 2010. p. 113–114.

BEL, L. *et al.* Prefemoral oophorectomy in red eared terrapins (*trachemys scripta elegans*). *Lucrari Stiintifice-Universitatea de Stiinte Agricole a Banatului Timisoara, Medicina Veterinara, Facultatea de Medicina Veterinara*, v. 47, n. 4, p. 5–9, 2014.

BENINDE, J. *et al.* Ambitious advances of the european union in the legislation of invasive alien species. *Conservation Letters, Wiley Online Library*, v. 8, n. 3, p. 199–205, 2015.

- BENNETT, R. A. Reptilian surgery part ii. management of surgical diseases. *The Compendium*, v. 11, n. 2, p. 122–133, 1989.
- BENNETT, R. A.; LOCK, B. A. Nonreproductive surgery in reptiles. *Veterinary Clinics of North America: Exotic Animal Practice*, Elsevier, v. 3, n. 3, p. 715–732, 2000.
- BIERBRIER, L.; CAUSANSCHI, H. Orchiectomy and ovariectomy. *Field Manual for Small Animal Medicine*, Wiley Online Library, p. 201–228, 2018.
- BOYER, T.; BOYER, D. Turtles, tortoises, and terrapins. *Reptile medicine and surgery*, St. Louis: Elsevier Science, v. 2, p. 78–99, 2006.
- BRAINERD, E. New perspectives on the evolution of lung ventilation mechanisms in vertebrates. *Experimental Biology Online*, Springer, v. 4, n. 2, p. 1–28, 1999.
- BRANNIAN, R. A soft tissue laparotomy technique in turtles. *Journal of the American Veterinary Medical Association*, v. 185, n. 11, p. 1416–1417, 1984.
- BURGIN, S. Confirmation of an established population of exotic turtles in urban sydney. *Australian Zoologist*, Royal Zoological Society of NSW, v. 33, n. 3, p. 379–384, 2006.
- CADI, A. *et al.* Successful reproduction of the introduced slider turtle (*trachemys scripta elegans*) in the south of france. *Aquatic conservation: Marine and Freshwater ecosystems*, Citeseer, v. 14, n. 3, p. 237–246, 2004.
- CALLARD, I. P. *et al.* The annual ovarian cycle of *chrysemys picta*: correlated changes in plasma steroids and parameters of vitellogenesis. *General and Comparative Endocrinology*, Elsevier, v. 35, n. 3, p. 245–257, 1978.
- CAPDEVILA-ARGÜELLES, L. *et al.* *Especies exóticas invasoras: Dignostico y bases para la prevencion y el manejo. Série Técnica*. [S.l.]: Madrid, 2006.
- CAPDEVILA-ARGÜELLES, L.; ZILLETI, B.; SUÁREZ-ÁLVAREZ, V. Á. Causas de la pérdida de biodiversidad: Especies exóticas invasoras. *Memorias Real Sociedad Española de Historia Natural. 2a. época*, v. 10, 2013.
- CHAVES, E. P. *et al.* Morphological aspects of the ovaries of turtle *kinosternon scorpioides* raised in captivity. *Pesquisa Veterinária Brasileira*, SciELO Brasil, v. 32, p. 667–671, 2012.
- CHEN, S. *et al.* Sperm storage and spermatozoa interaction with epithelial cells in oviduct of chinese soft-shelled turtle, *pelodiscus sinensis*. *Ecology and Evolution*, Wiley Online Library, v. 5, n. 15, p. 3023–3030, 2015.
- CHEN, T.-H.; LUE, K.-Y. Ecological notes on feral populations of *trachemys scripta elegans* in northern taiwan. *Chelonian Conservation and Biology*, CHELONIAN RESEARCH FOUNDATION, v. 3, p. 87–89, 1998.
- CHIODINI, R. J.; SUNDBERG, J. P. *et al.* Salmonellosis in reptiles: a review. *American*

Journal of Epidemiology, v. 113, n. 5, p. 494–499, 1981.

CHITTY, J.; RAFTERY, A. *Essentials of tortoise medicine and surgery*. [S.l.]: John Wiley & Sons, 2013.

CONANT, R.; COLLINS, J. T. *A field guide to reptiles & amphibians: eastern and central North America*. [S.l.]: Houghton Mifflin Harcourt, 1998. v. 12.

CROFT, L. A. *et al.* Evaluation of magnetic resonance imaging for detection of internal tumors in green turtles with cutaneous fibropapillomatosis. *Journal of the American Veterinary Medical Association*, Am Vet Med Assoc, v. 225, n. 9, p. 1428–1435, 2004.

CRUZ-CARDONA, J. A. *et al.* Incomplete ovariosalpingectomy and subsequent malignant granulosa cell tumor in a female green iguana (*Iguana iguana*). *Journal of the American Veterinary Medical Association*, Am Vet Med Assoc, v. 239, n. 2, p. 237–242, 2011.

CUBAS, P.; BAPTISTOTTE, C. *Chelonia* (tartaruga, cágado, jabuti). *Tratado de animais selvagens-Medicina Veterinária*. Roca, São Paulo, p. 86–119, 2007.

CUSTODIA-LORA, N.; CALLARD, I. P. Progesterone and progesterone receptors in reptiles. *General and Comparative Endocrinology*, Elsevier, v. 127, n. 1, p. 1–7, 2002.

DENARDO, D. F. *In: Dystocias. Mader, D.R. Reptile medicine and surgery, Eublepharus macularius*. [S.l.]: Philadelphia Saunders, 2006. v. 1. 787–792 p.

DENARDO, D. F.; AUTUMN, K. Effect of male presence on reproductive activity in captive female blood pythons, *python curtus*. *Copeia*, v. 2001, n. 4, p. 1138–1141, 2001.

DÍAZ-PANIAGUA, C. *et al.* Bases científicas para la elaboración de un programa de erradicación de galápagos exóticos introducidos en el medio natural. *Informe Técnico no Publicado. Convenio Consejería Medio Ambiente Junta de Andalucía-CSIC*. Sevilla, 2005.

DIGIROLAMO, N.; MANS, C. Reptile soft tissue surgery. *Veterinary Clinics: Exotic Animal Practice*, Elsevier, v. 19, n. 1, p. 97–131, 2016.

DIGIROLAMO, N. *et al.* Feasibility, gross postmortem results and participant perception of oblique prefemoral ovariectomy in red eared sliders (*trachemys scripta elegans*) during a teaching workshop. *Journal of Herpetological Medicine and Surgery*, Association of Reptilian and Amphibian Veterinarians, v. 32, n. 2, p. 130–135, 2022.

DIJK, P. V.; HARDING, J.; HAMMERSON, G. *Trachemys scripta* (errata version published in 2016). *The IUCN Red List of Threatened Species 2011: e. T22028A97429935*. 2011. Disponível em: <<https://www.iucnredlist.org/species/22028/97429935>>.

DIVERS, S. J. Reptile diagnostic endoscopy and endosurgery. *Veterinary Clinics: Exotic Animal Practice*, Elsevier, v. 13, n. 2, p. 217–242, 2010.

DUNCKER, H.-R. Vertebrate lungs: structure, topography and mechanics: A comparative

- perspective of the progressive integration of respiratory system, locomotor apparatus and ontogenetic development. *Respiratory physiology & neurobiology*, Elsevier, v. 144, n. 2-3, p. 111–124, 2004.
- DYER, S. M.; CERVASIO, E. L. An overview of restraint and blood collection techniques in exotic pet practice. *Veterinary clinics of North America: exotic animal practice*, Elsevier, v. 11, n. 3, p. 423–443, 2008.
- DÍAZ-PANIAGUA, C. *et al.* Experiencia de control de galápagos exóticos. pp: 312-319. en: Fauna exótica invasora. la gestión de las especies exóticas invasoras en andalucía: Situación y líneas de acción. consejería medio ambiente, junta de andalucía, sevilla. *Fauna Exótica Invasora. La Gestión de las Especies Exóticas Invasoras en Andalucía: Situación y Líneas de Acción. Consejería Medio Ambiente, Junta de Andalucía, Sevilla*, p. 312–319, 2010.
- EDWARDS, A.; JONES, S. M. Changes in plasma progesterone, estrogen, and testosterone concentrations throughout the reproductive cycle in female viviparous blue-tongued skinks, *tiliqua nigrolutea* (scincidae), in tasmania. *General and comparative endocrinology*, Elsevier, v. 122, n. 3, p. 260–269, 2001.
- EDWARDS, A.; JONES, S. M.; DAVIES, N. W. Sex and season influence gonadal steroid biosynthetic pathways, end-product production and steroid conjugation in blotched blue-tongued lizards (*tiliqua nigrolutea*). *General and comparative endocrinology*, Elsevier, v. 134, n. 2, p. 131–138, 2003.
- EGAÑA-CALLEJO, A.; GOSÁ, A. Presencia y distribución de los galápagos exóticos en gipuzkoa. campaña 2007. *Observatorio de Herpetología. Sociedad de Ciencias Aranzadi. San Sebastián*, 2007.
- EMMEL, E. S. *et al.* Field anesthesia and gonadal morphology of immature western santa cruz tortoises (*cheloidis porteri*). *Journal of Zoo and Wildlife Medicine*, BioOne, v. 51, n. 4, p. 848–855, 2021.
- ERNST, C.; LOVICH, J.; BARBOUR, R. *Turtles of the united states and canada washington. DC Smithsonian Institution Press. pp*, 1994.
- ERNST, C. H.; BARBOUR, R. W.; ALTENBURG, R. *Turtles of the World*. [S.l.]: Springer, 1989. v. 272.
- ERNST, C. H.; LOVICH, J. E. *Turtles of the united states and Canada*. [S.l.]: JHU Press, 2009.
- ESHAR, D.; WYRE, N. R. Ovariohysterectomy in ferrets. *Lab animal*, Nature Publishing Group, v. 39, n. 5, p. 140–141, 2010.
- FARIA, T. N.; MARIANA, A. N. B. Orígenes e ramificações das artérias aortas esquerda e dorsal do jabuti (*geochelone carbonaria*, spix, 1824). *Brazilian Journal of Veterinary Research and Animal Science*, SciELO Brasil, v. 38, p. 155–159, 2001.
- FELDMAN, M. L. The red-eared slider turtle (*trachemys scripta elegans*) in new zealand.

Turtle and Tortoise newsletter, v. 10, p. 15–18, 2007.

FERGUSON, B.; BRADSHAW, S. Plasma arginine vasotocin, progesterone, and luteal development during pregnancy in the viviparous lizard *Tiliqua rugosa*. *General and comparative endocrinology*, Elsevier, v. 82, n. 1, p. 140–151, 1991.

FERREIRA, J. L. Estase reprodutiva em répteis ovíparos. 2013.

FERRONATO, B. O. *et al.* The turtle *Trachemys scripta elegans* (testudines, emydidae) as an invasive species in a polluted stream of southeastern Brazil. British Herpetological Society, 2009.

FICETOLA, G. F.; RÖDDER, D.; PADOA-SCHIOPPA, E. *Trachemys scripta* (slider terrapin). *Handbook of global freshwater invasive species. Earthscan, Taylor & Francis Group, Abingdon*, p. 331–339, 2012.

FOWLER, M. *Restraint and handling of wild and domestic animals*. [S.l.]: John Wiley & Sons, 2011.

FOX, H. The urogenital system of reptiles. *Biology of the Reptilia*, v. 6, n. 505, p. 1–157, 1977.

FUNK, R. S. Lizard reproductive medicine and surgery. *Veterinary Clinics: Exotic Animal Practice*, Elsevier, v. 5, n. 3, p. 579–613, 2002.

FURTADO, G. D.; SOBRAL, F. E. da S. Contenção mecânica de animais: revisão bibliográfica. *ENVIRONMENTAL SMOKE*, v. 3, n. 3, p. 38–47, 2020.

GAGE, S. H.; GAGE, S. P. Aquatic respiration in soft-shelled turtles: a contribution to the physiology of respiration in vertebrates. *The American Naturalist*, McCalla and Stavelly, v. 20, n. 3, p. 233–236, 1886.

GENOVESI, P.; SHINE, C. *et al.* *European strategy on invasive alien species: Convention on the Conservation of European Wildlife and Habitats (Bern Convention)*. [S.l.]: Council of Europe, 2004.

GIBBONS, J. Turtle studies at SREL: a research perspective. *Life history and ecology of the slider turtle*, Smithsonian Institution Press Washington, DC, p. 19–44, 1990.

GIMENO, J. V. B. *et al.* La comunidad valenciana lucha contra el galápagos de Florida. *Quercus*, Instituto de Relaciones Internacionales "Daza de Valdes", n. 274, p. 28–34, 2008.

GIRLING, J. E. The reptilian oviduct: a review of structure and function and directions for future research. *Journal of Experimental Zoology*, Wiley Online Library, v. 293, n. 2, p. 141–170, 2002.

GIRLING, J. E.; JONES, S. M. In vitro progesterone production by maternal and embryonic tissues during gestation in the southern snow skink (*Niveoscincus microlepidotus*). *General and comparative Endocrinology*, Elsevier, v. 133, n. 1, p. 100–108, 2003.

GIROLAMO, N. D. Surgical revision of previous ovariectomy in client-owned turtles. *Proc ExoticsCon*, Association of Reptilian and Amphibian Veterinarians, p. 825, 2018.

_____. Indications, outcomes and complications of prefemoral reproductive surgery in client-owned chelonians: 22 cases, 2017–2018. *Proc ExoticsCon*, Association of Reptilian and Amphibian Veterinarians, p. 560, 2019.

GOBBETTI, A. *et al.* Pgf2 α , pge2, progesterone, and estradiol-17 β , secretion by the corpus luteum of the oviparous lizard, *podarcis sicula sicula*. *in vitro* studies. *Prostaglandins*, Elsevier, v. 45, n. 2, p. 159–166, 1993.

_____. Prostaglandins and sex steroids from reptilian (*podarcis sicula sicula*) ovarian follicles at different developmental stages. *Zoological science*, Zoological Society of Japan, v. 10, n. 2, p. p321–328, 1993.

GORDOS, M.; FRANKLIN, C. E. Diving behaviour of two australian bimodally respiring turtles, *rheodytes leukops* and *emydura macquarii*, in a natural setting. *Journal of Zoology*, Cambridge University Press, v. 258, n. 3, p. 335–342, 2002.

GOULD, W.; YAEGAR, A.; GLENNON, J. Surgical correction of an intestinal obstruction in a turtle. *Journal of the American Veterinary Medical Association*, v. 200, n. 5, p. 705–706, 1992.

GRADELA, A. *et al.* Reproductive biology, morphology, and morphometry of ovaries and oviducts of *trachemys scripta elegans* in brazilian cerrado. *Pesquisa Veterinária Brasileira*, SciELO Brasil, v. 40, p. 141–154, 2020.

GRIMM, K. A. e. a. E. L. . *J. Anestesiologia e Analgesia em Veterinária*. 5. ed. ed. [S.l.]: Roca, Rio de Janeiro, 2017. 413-465 p.

GUMPENBERGER, M. Computed tomography (ct) in chelonians. In: *Proceedings of the Association of Reptilian and Amphibian Veterinarians (ARAV) 9th Annual Conference, Reno, Nevada, 9–12 Oct 2002*. [S.l.: s.n.], 2002. p. 41–43.

_____. Chelonians. *Veterinary computed tomography*, Wiley Online Library, p. 533–544, 2011.

_____. Diagnostic imaging of reproductive tract disorders in reptiles. *Veterinary Clinics: Exotic Animal Practice*, Elsevier, v. 20, n. 2, p. 327–343, 2017.

_____. Diagnostic imaging of the respiratory tract of the reptile patient. *Veterinary Clinics: Exotic Animal Practice*, Elsevier, v. 24, n. 2, p. 293–320, 2021.

GUMPENBERGER, M.; FILIP, T. Computed tomography and use of intravenous contrast media in imaging chelonian kidneys. In: *Proceedings of the 14th Annual Conference of Association of Reptilian and Amphibian Veterinarians*. [S.l.: s.n.], 2007. v. 5.

GUMPENBERGER, M.; HENNINGER, W. The use of computed tomography in avian and reptile medicine. In: ELSEVIER. *Seminars in Avian and Exotic Pet Medicine*. [S.l.], 2001. v. 10, n. 4, p. 174–180.

HARAMURA, T.; YAMANE, M.; MORI, A. Preliminary survey on the turtle community in a lotic environment of the kizu river. *Current Herpetology*, The Herpetological Society of Japan, v. 27, n. 2, p. 101–108, 2008.

HERNANDEZ-DIVERS, S.; HERNANDEZ-DIVERS, S. Diagnostic imaging of reptiles. *In Practice*, BMJ PUBLISHING GROUP BRITISH MED ASSOC HOUSE, TAVISTOCK SQUARE, LONDON WC1H . . . , v. 23, n. 7, p. 370–+, 2001.

HERNANDEZ-DIVERS, S. J. *et al.* A review of reptile diagnostic coelioscopy. *Journal of Herpetological Medicine and Surgery*, Association of Reptilian and Amphibian Veterinarians, v. 15, n. 3, p. 16–31, 2005.

HIGHFILL, D. R.; MEAD, R. A. Sources and levels of progesterone during pregnancy in the garter snake, *thamnophis elegans*. *General and Comparative Endocrinology*, Elsevier, v. 27, n. 3, p. 389–400, 1975.

HIRANO, L. Q. L. *et al.* Anatomia vascular das artérias renais e gonadais de *podocnemis unifilis schweigger*, 1812 (testudines, pelomedusidae. *Acta Scientiarum. Biological Sciences*, v. 31, n. 2, p. 191–194, 2009.

HOOPER, D. U. *et al.* Effects of biodiversity on ecosystem functioning: a consensus of current knowledge. *Ecological monographs*, Wiley Online Library, v. 75, n. 1, p. 3–35, 2005.

HOOVER, C. *The US role in the international live reptile trade: Amazon tree boas to Zululand dwarf chameleons*. [S.l.]: TRAFFIC North America, 1998.

IBAMA. Instituto brasileiro do meio ambiente e dos recursos naturais renováveis-IBAMA. Portaria nº 102/98, 1998.

IKEMOTO, T.; PARK, M. K. Comparative analysis of the pituitary and ovarian gnRH systems in the leopard gecko: signaling crosstalk between multiple receptor subtypes in ovarian follicles. *Journal of molecular endocrinology*, BioScientifica, v. 38, n. 2, p. 289–304, 2007.

INNIS, C. J. Endoscopy and endosurgery of the chelonian reproductive tract. *Veterinary Clinics: Exotic Animal Practice*, Elsevier, v. 13, n. 2, p. 243–254, 2010.

INNIS, C. J.; BOYER, T. H. Chelonian reproductive disorders. *Veterinary Clinics: Exotic Animal Practice*, Elsevier, v. 5, n. 3, p. 555–578, 2002.

INNIS, C. J.; HERNANDEZ-DIVERS, S.; MARTINEZ-JIMENEZ, D. Coelioscopic-assisted prefemoral oophorectomy in chelonians. *Journal of the American Veterinary Medical Association*, Am Vet Med Assoc, v. 230, n. 7, p. 1049–1052, 2007.

IRIARTE, J.; ANDRADE, F. J. Invasive vertebrate species in Chile and their control and monitoring by governmental agencies. 2005.

IVERSON, J. *A Revised Checklist with Distribution Maps of the Turtles of the World*. [S.l.]: Green Nature Books, 1992.

- JACKSON, D. C. *et al.* Avenues of extrapulmonary oxygen uptake in western painted turtles (*Chrysemys picta bellii*) at 10 c. *Comparative Biochemistry and Physiology Part A: Molecular & Integrative Physiology*, Elsevier, v. 139, n. 2, p. 221–227, 2004.
- JACKSON, J. T. *et al.* A mitochondrial dna phylogeny of extant species of the genus *Trachemys* with resulting taxonomic implications. *Chelonian Conservation and Biology*, Chelonian Research Foundation, v. 7, n. 1, p. 131–135, 2008.
- JACOBSON, E. Use of chemotherapeutics in reptile medicine. *Contemporary issues in small animal practice (USA)*, 1988.
- _____. Blood collection techniques in reptiles: laboratory investigations. in 'zoo and wild animal medicine: Current therapy 3'. (ed. me fowler.) pp. 144–152. *WB Saunders: Philadelphia.* Jacobson, ER (1993). *Blood collection techniques in reptiles: laboratory investigations.* In 'Zoo and Wild Animal Medicine: Current Therapy', v. 3, p. 144–152, 1993.
- JEPSON, L. Jabutis e cágados. *Clínica de Animais Exóticos: referência rápida.* Sauders Elsevier, 2010.
- JONES, S. M. Hormonal regulation of ovarian function in reptiles. In: *Hormones and reproduction of vertebrates.* [S.l.]: Elsevier, 2011. p. 89–115.
- JR, L. G.; DUBOIS, D. H.; CREE, A. Prostaglandins, oviducal function, and parturient behavior in nonmammalian vertebrates. *American Journal of Physiology-Regulatory, Integrative and Comparative Physiology*, v. 260, n. 5, p. R854–R861, 1991.
- JR, L. J. G.; HERMAN, C. A.; DICKEY, D. A. Synthesis of prostaglandins by tissues of the viviparous lizard, *Sceloporus jarrovi*. *Journal of herpetology*, JSTOR, p. 180–185, 1988.
- KALLINI, D. F. *et al.* A comparative study between bilateral ligation of the ovarian and the uterine arteries on the structure and function of the ovary of adult white rabbit: histological and immunohistochemical study. *Egyptian Journal of Histology*, LWW, v. 36, n. 2, p. 300–311, 2013.
- KIHARA, T. *et al.* Identification of components of the intrafollicular bradykinin-producing system in the porcine ovary. *Biology of Reproduction*, Oxford University Press, v. 62, n. 5, p. 1160–1167, 2000.
- KIKILLUS, K. H.; HARE, K.; HARTLEY, S. Minimizing false-negatives when predicting the potential distribution of an invasive species: A bioclimatic envelope for the red-eared slider at global and regional scales. *Animal Conservation*, Wiley Online Library, v. 13, p. 5–15, 2010.
- KING, P.; HEATWOLE, H. Non-pulmonary respiratory surfaces of the chelid turtle *Erysaia latisternum*. *Herpetologica*, JSTOR, p. 262–265, 1994.
- KIRCHGESSNER, M.; MITCHELL, M. A. Chelonians. In: *Manual of exotic pet practice.* [S.l.]: Elsevier, 2009. p. 207–249.

KLICKA, J.; MAHMOUD, I. Conversion of pregnenolone-414c to progesterone-414c by turtle corpus luteum. *General and Comparative Endocrinology*, Elsevier, v. 19, n. 2, p. 367–369, 1972.

KNAFO, S. *et al.* Sterilisation of hybrid galapagos tortoises (*geochelone nigra*) for island restoration. part 1: endoscopic oophorectomy of females under ketamine-medetomidine anaesthesia. *Veterinary record*, Wiley Online Library, v. 168, n. 2, p. 47–47, 2011.

KNOTEK, Z.; CERMAKOVA, E.; OLIVERI, M. Reproductive medicine in lizards. *Veterinary Clinics: Exotic Animal Practice*, Elsevier, v. 20, n. 2, p. 411–438, 2017.

KRAUS, F. *Alien reptiles and amphibians: a scientific compendium and analysis*. [S.l.]: Springer, 2009.

KRAUTWALD-JUNGHANNS, M.-E.; PEES, M.; REESE, S. *Diagnostic imaging of exotic pets: birds-small mammals-reptiles*. [S.l.]: Schlütersche, 2010.

KUCHLING, G. Methods to study reproduction. In: *The Reproductive Biology of the Chelonia*. [S.l.]: Springer, 1999. p. 17–29.

KUMMROW, M. S. *et al.* Characterization of fecal hormone patterns associated with the reproductive cycle in female veiled chameleons (*chamaeleo calyptatus*). *General and comparative endocrinology*, Elsevier, v. 168, n. 3, p. 340–348, 2010.

KUONI, W.; AUGUSTINY, N.; RUBEL, A. Application of magnetic resonance imaging in reptile medicine. *Magma*, Springer, v. 1, n. 2, p. 61–63, 1993.

LANDBERG, T.; MAILHOT, J. D.; BRAINERD, E. L. Lung ventilation during treadmill locomotion in a semi-aquatic turtle, *trachemys scripta*. *Journal of Experimental Zoology Part A: Ecological Genetics and Physiology*, Wiley Online Library, v. 311, n. 8, p. 551–562, 2009.

LENFANT, C. *et al.* Respiration in the fresh water turtle, *chelys fimbriata*. *Respiration Physiology*, Elsevier, v. 8, n. 3, p. 261–275, 1970.

LEUNG, P. C.; CHENG, C. K.; ZHU, X.-M. Multi-factorial role of *gnrh-i* and *gnrh-ii* in the human ovary. *Molecular and Cellular Endocrinology*, Elsevier, v. 202, n. 1-2, p. 145–153, 2003.

LEVER, C. *Naturalized reptiles and amphibians of the world*. [S.l.]: Oxford University Press on Demand, 2003.

LICHT, P.; FARMER, S. W.; PAPKOFF, H. Further studies on the chemical nature of reptilian gonadotropins: Fsh and lh in the american alligator and green sea turtle. *Biology of Reproduction*, Oxford University Press, v. 14, n. 2, p. 222–232, 1976.

LITTIN, K.; MELLOR, D. *et al.* Strategic animal welfare issues: ethical and animal welfare issues arising from the killing of wildlife for disease control and environmental reasons. *Revue Scientifique et Technique-Office International des Epizooties*, Citeseer, v. 24, n. 2, p. 767–782,

2005.

_____. Strategic animal welfare issues: ethical and animal welfare issues arising from the killing of wildlife for disease control and environmental reasons. *Revue Scientifique et Technique-Office International des Epizooties*, Citeseer, v. 24, n. 2, p. 767–782, 2005.

LOCK, B. A. Reproductive surgery in reptiles. *Veterinary Clinics of North America: Exotic Animal Practice*, Elsevier, v. 3, n. 3, p. 733–752, 2000.

LOWE, S. *et al.* 100 of the world's worst invasive alien species: a selection from the global invasive species database. [S.l.]: Invasive Species Specialist Group Auckland, 2000. v. 12.

LYSON, T. R. *et al.* Origin of the unique ventilatory apparatus of turtles. *Nature Communications*, Nature Publishing Group, v. 5, n. 1, p. 1–11, 2014.

MACKEY, E. B. *et al.* Clinical technique: application of computed tomography in zoological medicine. *Journal of exotic pet medicine*, Elsevier, v. 17, n. 3, p. 198–209, 2008.

MADER, D.; DIVERS, S. *Reptile Medicine and Surgery - E-Book*. Elsevier Health Sciences, 2005. ISBN 9781416064770. Disponível em: <<https://books.google.com.br/books?id=7Ai4BKhi0VUC>>.

MANS, C.; SLADKY, K. Diagnosis and management of oviductal disease in three red-eared slider turtles (*trachemys scripta elegans*). *Journal of Small Animal Practice*, Wiley Online Library, v. 53, n. 4, p. 234–239, 2012.

MARCHIORI, A. *et al.* Use of computed tomography for investigation of hepatic lipidosis in captive chelonoidis carbonaria (spix, 1824). *Journal of Zoo and Wildlife Medicine*, BioOne, v. 46, n. 2, p. 320–324, 2015.

MARTÍNEZ-SILVESTRE, A. *et al.* Galápagos de florida–*trachemys scripta* (schoepff, 1792). *Enciclopedia Virtual de los Vertebrados Españoles. Museo Nacional de Ciencias Naturales, Madrid, Spain*, p. 1–39, 2011.

MARTÍNEZ-SILVESTRE, A.; MASSANA, J. S. Depredación del galápagos americano (*trachemys scripta*) sobre puestas de carpa (*cyprinus carpio*) en cataluña. *Boletín de la Asociación Herpetológica Española*, v. 20, p. 105–107, 2009.

MATHES, K. *et al.* Im beckenbereich festsitzender harnstein bei einer maurischen landschildkröte (*testudo graeca*). *Tierärztliche Praxis Ausgabe K: Kleintiere/Heimtiere*, Schattauer GmbH, v. 37, n. 06, p. 427–432, 2009.

MATHES, K.; SCHNACK, M.; FEHR, M. Computed tomography and magnetic resonance imaging: illustration of organs in *trachemys* and *pseudemys* spp. *Proc AG ARK and ARAV, Munich, Germany*, v. 120, 2010.

MATHES, K. A. *et al.* Magnetic resonance imaging measurements of organs within the coelomic cavity of red-eared sliders (*trachemys scripta elegans*), yellow-bellied sliders

(*trachemys scripta scripta*), coastal plain cooters (*pseudemys concinna floridana*), and hieroglyphic river cooters (*pseudemys concinna hieroglyphica*). *American journal of veterinary research*, Am Vet Med Assoc, v. 78, n. 12, p. 1387–1399, 2017.

MCARTHUR, S.; WILKINSON, R.; MEYER, J. *Medicine and surgery of tortoises and turtles*. [S.l.]: John Wiley & Sons, 2008.

MERMIN, J. *et al.* Reptiles, amphibians, and human salmonella infection: a population-based, case-control study. *Clinical Infectious Diseases*, The University of Chicago Press, v. 38, n. Supplement_3, p. S253–S261, 2004.

MIETCHEN, D. *et al.* Non-invasive diagnostics in fossils-magnetic resonance imaging of pathological belemnites. *Biogeosciences*, Copernicus GmbH, v. 2, n. 2, p. 133–140, 2005.

MILLER, D. M. Ovarian remnant syndrome in dogs and cats: 46 cases (1988–1992). *Journal of veterinary diagnostic investigation*, SAGE Publications Sage CA: Los Angeles, CA, v. 7, n. 4, p. 572–574, 1995.

MINTER, L.; LANDRY, M.; LEWBART, G. using a prefemoral approach in eastern box turtles (*terrapene carolina carolina*). *The Veterinary Record*, v. 163, p. 487–488, 2008.

MIRANDA, F. *et al.* *Tratado de animais selvagens: medicina veterinária*. 2014.

MOGHEISEH, A. *et al.* Bilateral ovarian pedicle ligation as an alternative to ovariectomy and ovarian response to ecg treatment. *Comparative Clinical Pathology*, Springer, v. 26, p. 197–202, 2017.

MOLL, E. The turtle *trachemys scripta* and the pet trade. *Aliens*, v. 1, p. 1–3, 1995.

MORREALE, S. J.; GIBBONS, W. *Habitat suitability index models slider turtle*. [S.l.]: National Ecology Center, Division of Wildlife and Contaminant Research Fish, 1986. v. 82.

MURAKAMI, E. *et al.* Ovarian blood vessel occlusion as a surgical sterilization method in rats. *Acta Cirúrgica Brasileira*, SciELO Brasil, v. 29, p. 218–223, 2014. Disponível em: <https://doi.org/10.1590/S0102-86502014000400001>.

MURPHY, J. B. *et al.* *Komodo dragons: biology and conservation*. [S.l.]: Smithsonian Institution, 2015.

NAGANO, N. *et al.* A severe salmonella enterica serotype paratyphi b infection in a child related to a pet turtle, *trachemys scripta elegans*. *Japanese journal of infectious diseases*, INSTITUTE OF INFECTIOUS DISEASES, v. 59, n. 2, p. 132, 2006.

NAGUIB, M. Surgical management of pre-and post-ovulatory stasis in reptiles. *Companion Animal*, MA Healthcare London, v. 23, n. 9, p. 527–537, 2018.

NARDINI, G. *et al.* Evaluation of liver parenchyma and perfusion using dynamic contrast-enhanced computed tomography and contrast-enhanced ultrasonography in captive green

iguanas (iguana iguana) under general anesthesia. *BMC veterinary research*, BioMed Central, v. 10, n. 1, p. 1–9, 2014.

NATURE, I. U. for Conservation of; GROUP, N. R. I. S. S. *IUCN guidelines for the prevention of biodiversity loss caused by alien invasive species*. [S.l.]: Species Survival Commission, 2000.

NEWBERY, R. The american red-earedterrapin in south africa. *African Wildlife*, v. 38, n. 5, p. 186–189, 1984.

NEWMAN, S. J.; BROWN, C. J.; PATNAIK, A. K. Trachemys scripta elegans malignant ovarian teratoma in a red-eared slider. *J Vet Diagn Invest*, v. 15, p. 77–81, 2003.

NOBLE, G. A.; NOBLE, E. R. *A brief anatomy of the turtle*. [S.l.]: Stanford University Press, 1940.

NRA. Australian national registration authority for agricultural and veterinary chemicals (nra). The NRA review of Pindone, May. NRA review series. NRA, Canberra, 2002. Disponível em: <<https://apvma.gov.au/sites/default/files/publication/14856-pindone-review-final-report.pdf>>.

Nº1, IN IBAMA. Instituto brasileiro do meio ambiente e dos recursos naturais renováveis instrução normativa nº141, 19 de dezembro de 2006. Brasília, 2006.

NUTTER, F. B. *et al.* Hemiovanosalpingeomy in a loggerhead sea turtle (caretta caretta). *Veterinary Record*, v. 146, n. 3, p. 78–80, 2000. Disponível em: <<https://bvajournals.onlinelibrary.wiley.com/doi/abs/10.1136/vr.146.3.78>>.

OCCHIPINTI-AMBROGI, A. Global change and marine communities: alien species and climate change. *Marine pollution bulletin*, Elsevier, v. 55, n. 7-9, p. 342–352, 2007.

O'LEARY, J. A. Effects of bilateral ligation of the uterine and ovarian vessels in dogs. *International Journal of Gynecology & Obstetrics*, Wiley Online Library, v. 17, n. 5, p. 460–461, 1980.

OLIVEIRA, A. E. S.; PEREIRA, D. G. Erradicação de espécies exóticas invasoras: múltiplas visões da realidade brasileira. *Desenvolvimento e Meio ambiente*, v. 21, 2010.

OLIVEIRA, S. C. R. de *et al.* Distribuição arterial dos principais vasos da cavidade celomática em kinosternon sorpioides. *Ciência Animal Brasileira*, v. 10, n. 3, p. 893–898, 2009.

O'MALLEY, B. *Clinical anatomy and physiology of exotic species*. [S.l.]: Elsevier Saunders, 2005.

PAINTER; CHRISTMAN. *Geographic distribution. Trachemys scripta*. [S.l.]: Herpetological Review 31:253, 2000.

PAINTER, D.; JENNINGS, D. H.; MOORE, M. C. Placental buffering of maternal steroid hormone effects on fetal and yolk hormone levels: a comparative study of a viviparous lizard,

sceloporus jarrovi, and an oviparous lizard, sceloporus graciosus. *General and Comparative Endocrinology*, Elsevier, v. 127, n. 2, p. 105–116, 2002.

PAOLUCCI, M.; CRISTO, C. D. Progesterone receptor in the liver and oviduct of the lizard podarcis sicula. *Life sciences*, Elsevier, v. 71, n. 12, p. 1417–1427, 2002.

PAPKOFF, H.; FARMER, S. W.; LICHT, P. Isolation and characterization of follicle-stimulating hormone and luteinizing hormone and its subunits from snapping turtle (chelydra serpentina) pituitaries. *Endocrinology*, Oxford University Press, v. 98, n. 3, p. 767–777, 1976.

PASCAL, M.; LORVELEC, O.; VIGNE, J.-D. Invasions biologiques et extinctions: 11 000 ans d'histoire des vertébrés en france. 2006.

PÉREZ-BERMÚDEZ, E. *et al.* Ovarian follicular development in the hawksbill turtle (cheloniidae: Eretmochelys imbricata l.). *Journal of morphology*, Wiley Online Library, v. 273, n. 12, p. 1338–1352, 2012.

PERRY, S. M.; MITCHELL, M. A. Reproductive medicine in freshwater turtles and land tortoises. *Veterinary Clinics: Exotic Animal Practice*, Elsevier, v. 20, n. 2, p. 371–389, 2017.

PESSOA, C. A. *et al.* Ooforectomia videoassistida por acesso pré-femural em targaruga-de-ouvido-vermelho (trachemys scripta elegans). *Pesquisa Veterinária Brasileira*, SciELO Brasil, v. 28, p. 345–349, 2008.

PIMENTEL, D. *et al.* *Environmental and economic costs associated with non-indigenous species in the United States*. Cornell University, College of Agriculture and Life Sciences, Ithaca, New York. 1999.

POUGH, F. H.; HEISER, J. B.; MCFARLAND, W. N. *A vida dos vertebrados*. [S.l.]: Atheneu São Paulo, 2003. v. 3.

PROENÇA, L. M.; DIVERS, S. J. Coelioscopic and endoscope-assisted sterilization of chelonians. *Veterinary Clinics: Exotic Animal Practice*, Elsevier, v. 18, n. 3, p. 555–570, 2015. Disponível em: <<https://doi.org/10.1016/j.cvex.2015.05.004>>.

PUPINS, M. First report on recording of the invasive species trachemys scripta elegans, a potential competitor of emys orbicularis in latvia. *Acta Universitatis Latviensis*, v. 723, p. 37–46, 2007.

RAITI, P. Prefemoral salpingotomy and salpingoscopy in a red-eared slider (trachemys scripta elegans) with pathologic egg retention. *Journal of Herpetological Medicine and Surgery*, v. 23, n. 3-4, p. 60–63, 2013.

RAITI, P. *et al.* *BSAVA Manual of Reptiles*. [S.l.]: British Small Animal Veterinary Association, 2019.

RAITI, P.; HARAMATI, N. Magnetic resonance imaging and computerized tomography of a gravid leopard tortoise (geochelone pardalis pardalis) with metabolic bone disease. *Journal of*

Zoo and Wildlife Medicine, JSTOR, p. 189–197, 1997.

RAZI, M. *et al.* The effect of ligation of the ovarian artery on ovarian follicular function in rats. *IRANIAN JOURNAL OF VETERINARY MEDICINE (INTERNATIONAL JOURNAL OF VETERINARY ...*, 2009.

RIVERA, S. Health assessment of the reptilian reproductive tract. *Journal of Exotic Pet Medicine*, Elsevier, v. 17, n. 4, p. 259–266, 2008.

RIVERA, S. *et al.* Sterilisation of hybrid galapagos tortoises (*geochelone nigra*) for island restoration. part 2: phallectomy of males under intrathecal anaesthesia with lidocaine. *Veterinary Record*, Wiley Online Library, v. 168, n. 3, p. 78–78, 2011.

ROA, E. D.; ROIG, J. Puesta en hábitat natural de la tortuga de florida (*trachemys scripta elegans*) en españa. *Boletín de la Asociación Herpetológica Española*, v. 9, p. 48–50, 1998.

RODRIGUES, R. F.; MIGLINO, M. A.; MELO, A. P. F. d. Vascularização arterial do trato gastrointestinal da *trachemys scripta elegans*, wied, 1838. *Brazilian Journal of Veterinary Research and Animal Science*, SciELO Brasil, v. 40, p. 63–68, 2003.

RODRÍGUEZ-PEREIRA, A. Proyecto sobre “erradicación de galápagos exóticos y acciones de formación de la guardería en los arribes de zamora”. junta de castilla y león. sección espacios naturales y especies protegidas del servicio territorial de medio ambiente de zamora. 2008.

ROTHCHILD, I. The yolkless egg and the evolution of eutherian viviparity. *Biology of reproduction*, Oxford University Press, v. 68, n. 2, p. 337–357, 2003.

RÜBEL, A.; KUONI, W.; AUGUSTINY, N. Emerging techniques: Ct scan and mri in reptile medicine. *Semin Avian Exot Pet Med*, v. 3, n. 3, p. 156–160, 1994.

SAMOUR, H. *et al.* Blood sampling techniques in reptiles. *The veterinary record*, v. 114, n. 19, p. 472–476, 1984.

SANTIGOSA, M. N. P. Ecología del galápago exótico, *trachemys scripta elegans*, en la península ibérica. efectos sobre las poblaciones autóctonas de *mauremys leprosa* y *emys orbicularis*. 2007.

SANTIGOSA, N. P.; DÍAZ-PANIAGUA, C.; HIDALGO-VILA, J. Trampas y plataformas de asoleamiento: La mejor combinación para erradicar galápagos exóticos. *Boletín de la Asociación Herpetológica Española*, Asociación Herpetológica Española, v. 17, n. 2, p. 115–120, 2006.

SANTIGOSA, N. P.; PANIAGUA, C. D.; VILA, J. H. Características de los nidos del galápago exótico *trachemys scripta elegans* en el medio natural de andalucía. In: *X Congreso Luso-Español, XIV Congreso Español Herpetología. Coimbra*. [S.l.: s.n.], 2008.

SANTOS, A. L. Q. *et al.* Avaliação do uso da combinação de propofol e midazolam na contenção farmacológica e anestesia do cágado-de-barbicha *phrynops geoffroanus schweigger*,

1. *PUBVET*, *PUBVET*, v. 6, p. Art–1331, 2016.

SCALERA, R. *Trachemys scripta*. *DAISIE (Delivering Alien Invasive Species Inventories for Europe)*. 2006.

_____. Virtues and shortcomings of eu legal provisions for managing nis: *Rana catesbeiana* and *trachemys scripta elegans* as case studies. In: *Biological invaders in inland waters: profiles, distribution, and threats*. [S.l.]: Springer, 2007. p. 669–678.

SCHUMACHER, J. *et al.* Chelonians (turtles, tortoises, and terrapins). *Zoo Animal and Wildlife Immobilization and Anaesthesia*. Blackwell Publishing, Iowa, USA, p. 259–266, 2007.

SEIDEL, M. E. Taxonomic observations on extant species and subspecies of slider turtles, genus *trachemys*. *Journal of Herpetology*, JSTOR, v. 36, n. 2, p. 285–292, 2002.

SILVA, W. F. *et al.* Morfologia de órgãos genitais femininos de quelônio semi-aquático *mesoclemmys vanderhaegei*. *Pesquisa Veterinária Brasileira*, SciELO Brasil, v. 37, p. 1015–1024, 2017.

SILVERMAN, S. Diagnostic imaging in mader dr reptile medicine and surgery,(3ª edição). St Louis: Saunders Elsevier, p. 471–489, 2006.

SILVERMAN S, J. D. Diagnostic imaging (special techniques and procedures). in: Mader dr, ed. reptile medicine and surgery.,(3ª edição). WB SAUNDERS COMPANY, p. 258–264, 2006.

SINGH, P.; KRISHNA, A.; SRIDARAN, R. Localization of gonadotrophin-releasing hormone i, bradykinin and their receptors in the ovaries of non-mammalian vertebrates. *Reproduction*, Society for Reproduction and Fertility, v. 133, n. 5, p. 969–981, 2007.

SINGH, P. *et al.* Changes in gnrh i, bradykinin and their receptors and gnih in the ovary of *calotes versicolor* during reproductive cycle. *General and comparative endocrinology*, Elsevier, v. 159, n. 2-3, p. 158–169, 2008.

SOCHORCOVA, V. *et al.* Contrast-enhanced computed tomography of the liver, gall bladder and urogenital tract in female red-eared terrapins (*trachemys scripta elegans*). *Veterinární medicína*, v. 62, n. 12, p. 674–680, 2017.

SOMMA, L. A.; FOSTER, A.; FULLER, P. *Trachemys scripta elegans*. *USGS Nonindigenous Aquatic Species Database*, Gainesville, FL. 2009.

SPADOLA, F. *et al.* The practical use of computed tomography in evaluation of shell lesions in six loggerhead turtles (*caretta caretta*). *Veterinární medicína*, v. 61, n. 7, p. 394–398, 2016.

STACY, B. A. *et al.* Yolk coelomitis in fiji island banded iguanas (*brachylophus fasciatus*). *Journal of Zoo and Wildlife Medicine*, BioOne, v. 39, n. 2, p. 161–169, 2008.

STAHL, S. Reptile obstetrics. In: *The North American Veterinary Conference*. [S.l.: s.n.], 2006. v. 20, p. 1680–1683.

STAHL, S. J. Reptile production medicine. In: ELSEVIER. *Seminars in Avian and Exotic Pet Medicine*. [S.l.], 2001. v. 10, n. 3, p. 140–150.

STETTER, M. Diagnostic imaging of reptiles. *KIRKS CURRENT VETERINARY THERAPY*, WB SAUNDERS COMPANY, v. 13, p. 1163–1167, 2000.

STONE, P. A.; DOBIE, J. L.; HENRY, R. P. Cutaneous surface area and bimodal respiration in soft-shelled (trionyx spiniferus), stinkpot (sternotherus odoratus), and mud turtles (kinosternon subrubrum). *Physiological Zoology*, University of Chicago Press, v. 65, n. 2, p. 311–330, 1992.

STRAUB, J.; JURINA, K. Magnetic resonance imaging in chelonians. In: ELSEVIER. *Seminars in avian and exotic pet medicine*. [S.l.], 2001. v. 10, n. 4, p. 181–186.

SUMMA, N. M. *et al.* Magnetic resonance imaging and cross-sectional anatomy of the coelomic cavity in a red-eared slider (trachemys scripta elegans) and yellow-bellied sliders (trachemys scripta scripta). *Journal of Herpetological Medicine and Surgery*, v. 22, n. 3-4, p. 107–116, 2012.

SYKES, J. M. Updates and practical approaches to reproductive disorders in reptiles. *Veterinary Clinics: Exotic Animal Practice*, Elsevier, v. 13, n. 3, p. 349–373, 2010.

TAKAMI, Y. Single incision, prefemoral bilateral oophorosalphingectomy without coelioscopy in an indian star tortoise (geochelone elegans) with follicular stasis. *Journal of Veterinary Medical Science*, Japanese Society of Veterinary Science, p. 17–0182, 2017.

TAYLOR, E. N.; DENARDO, D. F. Reproductive ecology of western diamond-backed rattlesnakes (crotalus atrox) in the sonoran desert. *Copeia*, v. 2005, n. 1, p. 152–158, 2005.

TEILLAC-DESCHAMPS, P. *et al.* Red-eared slider turtles (trachemy scripta elegans) introduced to french urban wetlands. an intergrated research and conservation program. *Herpetological conservation*, Society for the Study of Amphibians and Reptiles, v. 3, 2008.

TELECKY, T. United states import and export of live turtles and tortoises. *Turtle and Tortoise Newsletter*, v. 4, p. 8–13, 2001.

TTWG. Turtle taxonomy working group – turtles of the world: predation of a live duckling by trachemys scripta 47. *Rhodin, A.G.J. (Editors)*, Conservation Biology of Freshwater Turtles and Tortoises. Chelonian Research Monographs 7, v. 8, p. 1–292, 2017.

TUCKER, J.; JANZEN, F.; PAUKSTIS, G. Response of embryos of the red-eared turtle (trachemys scripta elegans) to experimental exposure to water-saturated substrates. *Chelonian Conservation and Biology*, CHELONIAN RESEARCH FOUNDATION, v. 2, p. 345–351, 1997.

TUCKER, J. K. Clutch frequency in the red-eared slider (trachemys scripta elegans). *Journal of Herpetology*, JSTOR, v. 35, n. 4, p. 664–668, 2001.

_____. Nesting red-eared sliders (trachemys scripta elegans) exhibit fidelity to their nesting

areas. *Journal of Herpetology*, JSTOR, v. 35, n. 4, p. 661–664, 2001.

TUCKER, J. K. *et al.* Response of red-eared slider, *trachemys scripta elegans*, eggs to slightly differing water potentials. *Journal of Herpetology*, JSTOR, v. 32, n. 1, p. 124–128, 1998.

TURNER, R. C. *et al.* Sedation and anesthesia of galapagos (*chelonoidis nigra*), aldabra (*aldabrachelys gigantea*), and african spurred tortoises (*centrochelys sulcata*): A retrospective review (2009–2019). *Animals*, MDPI, v. 11, n. 10, p. 2920, 2021.

UETZ, P. The reptile database: Curating the biodiversity literature without funding. *Biodiversity Information Science and Standards*, Pensoft Publishers, p. 246, 2021.

VALDEÓN, A. *et al.* Update of the pond slider *trachemys scripta*(schoepff, 1792) records in navarre(northern spain), and presentation of the aranzadi turtle trap for its population control. *Aquatic Invasions*, v. 5, n. 3, p. 297–302, 2010.

VALENTE, A. L. *et al.* Cervical and coelomic radiologic features of the loggerhead sea turtle, *caretta caretta*. *Canadian journal of veterinary research*, Canadian Veterinary Medical Association, v. 70, n. 4, p. 285, 2006.

VILÀ, M. *et al.* *Invasiones biológicas*. [S.l.]: Consejo Superior de Investigaciones Científicas Madrid, 2008.

VILASAGAR, S.; CARRILLO, J. Laparoscopic ovarian vein ligation for treatment of pelvic congestion syndrome. *Journal of Minimally Invasive Gynecology*, Elsevier, v. 23, n. 7, p. S16, 2016.

WALTER, T. *et al.* Visualization of image data from cells to organisms. *Nature methods*, Nature Publishing Group US New York, v. 7, n. Suppl 3, p. S26–S41, 2010.

WANG, T.; SMITS, A. W.; BURGGREN, W. W. Pulmonary function in reptiles. *Biology of the Reptilia*, Society for the Study of Amphibians and Reptiles Ithaca, NY, v. 19, p. 297–374, 1998.

WARBURTON, B.; EASON, C. Animal welfare considerations in vertebrate pest control—a review. *Landcare Research (LCR) report. LCR, Wellington, New Zealand*, 1999.

WARWICK, C. Conservation of red-eared terrapins *trachemys scripta elegans*: threats from international pet and culinary markets. *BCG Testudo*, v. 3, n. 3, p. 34–44, 1991.

WARWICK, C. *et al.* Reptile-related salmonellosis. *Journal of the Royal Society of Medicine*, SAGE Publications Sage UK: London, England, v. 94, n. 3, p. 124–126, 2001.

WEHRENBERG, W. *et al.* The effect of ligating the ovarian and uterine arteries on ovarian function in cyclic rhesus monkeys. *Biology of Reproduction*, Oxford University Press, v. 20, n. 3, p. 596–600, 1979.

WHITTIER, J. M.; CREWS, D. Effects of prostaglandin f2 α on sexual behavior and ovarian

function in female garter snakes (*thamnophis sirtalis parietalis*). *Endocrinology*, Oxford University Press, v. 119, n. 2, p. 787–792, 1986.

WHITTIER, J. M.; TOKARZ, R. R. Physiological regulation of sexual behavior in female reptiles. *Biology of the Reptilia*, v. 18, p. 24–69, 1992.

WILKINSON, R. *et al.* Diagnostic imaging techniques. *Medicine and surgery of tortoises and turtles*, Wiley Online Library, p. 187–238, 2004.

WORTMAN, J. Principles of x-ray computed tomography and magnetic resonance imaging. In: *Seminars in veterinary medicine and surgery (small animal)*. [S.l.: s.n.], 1986. v. 1, n. 2, p. 176–184.

WYNEKEN, J. Computed tomography and magnetic resonance imaging. *Current Therapy in Reptile Medicine and Surgery*; Mader, D., Divers, SJ, Eds, p. 94, 2014.

WYNEKEN, J.; WITHERINGTON, D. The anatomy of sea turtles. noaa technical memorandum nmfs-sefsc-470. NOAA, Miami, FL, p. 1–172, 2001.

XAVIER, F. Functional morphology and regulation of the corpus luteum. In: *Hormones and reproduction in fishes, amphibians, and reptiles*. [S.l.]: Springer, 1987. p. 241–282.

XU, H. *et al.* An inventory of invasive alien species in china. *NeoBiota*, Pensoft Publishers, v. 15, p. 1, 2012.

TRABALHO CIENTÍFICO 1

4 Trabalho submetido à revista Journal MDPI animals

As normas de publicação exigidas pelo periodico estão disponíveis no site

[<https://www.mdpi.com/journal/animals>](https://www.mdpi.com/journal/animals)

Article

Video-assisted sterilization by occluding the ovarian vascular supply using a modified Miller's knot with bilateral partial excision of the ovaries in red-eared slider turtle (*Trachemys scripta elegans*)

Luis Baselly-Cueva ^{1,*}, Diego Ospina-Argüelles ², Beatriz Lippe de Camillo ³, Luan Sitó da Silva ³, Kárita da Mata Fuchs ³, Alessandra Dhom Pimentel de Moraes ³, Vania Machado ³, Fabiana Ferreira de Souza ³, Paulo Marcusso ³, Regina Takahira ³, Carlos González-Zambrano ⁴, and Eunice Oba ^{1,*}

¹ Department of Veterinary Surgery and Animal Reproduction, Graduate Program in Wild Animals, School of Veterinary Medicine and Animal Science, São Paulo State University (UNESP), Botucatu, SP, Rubião Júnior s/n, 18618-681, Brazil 1; luis.baselly@unesp.br (L.BC); Eunice.oba@unesp.br (E.O)

² Department of Anesthesiology, Faculty of Medicine, Paulista State University (UNESP) Botucatu, SP, Rubião Júnior s/n, 18618-687, Brazil 2; d.arguelles@unesp.br (D.AO)

³ Department of Veterinary Surgery and Animal Reproduction, School of Veterinary Medicine and Animal Science, São Paulo State University (UNESP), Botucatu, SP, Rubião Júnior s/n, 18618-681, Brazil 3; beatriz.lippe@unesp.br (B.LC); luan.sito@unesp.br (L.SS); karita.fuchs@unesp.br (K.MF); alessandra.regina@unesp.br (A.DPM); vania.mv.machado@unesp.br (V.M); fabiana.f.souza@unesp.br (F.FS); paulo.marcusso@unesp.br (P.M); regina.takahira@unesp.br (R.T)

⁴ Department of Pathology, Faculty of Medicine, Paulista State University (UNESP) Botucatu, SP, Rubião Júnior s/n, 18618-687, Brazil 4; carlos.gonzalez-zambrano@unesp.br (C.GZ)

* Correspondence: Eunice.oba@unesp.br; Tel.: +55 (14) 997758525 (E.O); luis.baselly@unesp.br; Tel.: +55 (11) 930146305 (L.BC)

Simple Summary: The present work was based on the problem of a turtle considered an invasive exotic species, currently its presence is causing negative repercussions on the environment and the populations of native turtles. Various regulations are established and regulated in the countries where they are present, including lethal and non-lethal methods. Thus, elective sterilization was proposed as a non-lethal control method in two populations of chelonians belonging to a zoo and a rescue center in the country of Brazil. The surgical technique was based on the occlusion of the ovarian arteriovenous complex, this technique postulates to be the first of its kind, which consists of the use of video-assisted surgery, through the left prefemoral fossa, thus allowing the identification, exteriorization and sequential exposure of both ovaries and follicles, for the application of the technique it was decided to apply the modified Miller's knot, on the ovarian arteriovenous complex, later the histological follow-up was carried out as a method of verification of the remaining ovaries that were left intentionally and were extracted in its entirety in a second surgical intervention, through v ideosurgery, the result of the surgical technique was efficient with return to the aquatic environment in a short time.

Citation: Lastname, E.; Lastname, E.; Lastname, F. Title. *Journal Not Specified* 2022, 1, 0. <https://doi.org/>

Received:

Accepted:

Published:

Publisher's Note: MDPI stays neutral with regard to jurisdictional claims in published maps and institutional affiliations.

Copyright: © 2023 by the authors. Submitted to *Journal Not Specified* for possible open access publication under the terms and conditions of the Creative Commons Attribution (CC BY) license (<https://creativecommons.org/licenses/by/4.0/>).

Abstract: The present study was based on sterilization, by means of video-assisted surgery with the technique of occlusion of the ovarian blood vessels using the modified Miller's knot, with bilateral partial excision of the ovaries and follicles, through the prefemoral fossa. 22 presumably healthy females of the species *Trachemys scripta elegans*, divided into two groups of 11 animals, group 1 were animals from a rescue center, in which blood tests and computed tomography were performed, group 2 were animals from a zoo, Blood tests and magnetic resonance were also performed, the images obtained were used for surgical planning and postoperative control. The 22 animals were anesthetized with reversible multimodal anesthesia, surgical times were measured. Subsequently, a second random surgical intervention was performed at 90, 120, and 150 days, where the remaining ovaries were extracted for histology, which showed necrosis, atretic follicles, and inflammatory cells at 90 days; at 120 days there was loss of tissue structure, inflammation, repair and remodeling with the presence of connective tissue and at 150 days some mineralized follicular structures, repair areas and scar tissue, demonstrating that the video-assisted occlusion sterilization technique was efficient.

Keywords: Contraception in invasive exotic chelonians, Histology, Ovarian arteriovenous complex; tortoise, Videosurgery

1. Introduction

Invasive alien species (IAS) is currently considered the first cause of loss in biodiversity of wild flora and fauna [1,2]. According to the Invasive Species Specialist Group (ISSG) and the International Union for Conservation of Nature (IUCN), an IAS is a biological organism that invades an ecosystem (natural or semi-natural habitat) and, as a consequence, generates changes and threats to native biological diversity [3].

Trachemys scripta elegans (WIED, 1838) is a freshwater terrapin, with semi-aquatic habits, native to the southeastern United States (USA) and a small region in Northeastern Mexico [4,5].

This species was created for trade in the USA, and between the 1950s and 1970s became nationally and internationally the most exported pet in the world [6–8].

Over time, in the countries where it was commercialized, it became an IAS due to its ability to adapt, having a greater compatibility in Mediterranean countries, where they found favorable climatic conditions to complete their biological cycle, with permanent food sources, and places for hatching eggs [9]. Several lethal and non-lethal methods have been proposed for its control [10], which have been adopted worldwide through regional government laws in European countries [7].

Elective surgeries propose a reasonable alternative to non-lethal methods for fertility control in populations of *Trachemys scripta elegans*, in addition to promoting clinical benefits in the species [11,12]. The anatomical uniqueness in chelonians generated a surgical approach to the coelomic cavity by performing osteotomies through the central plastron [13,14].

This approach has been used for a long time to resolve reproductive disorders in females, such as neoplasms, dystocia, follicular stasis, oviduct rupture and the presence of ectopic follicles; and in males, castration also prevents aggressiveness [11,15–18]. However this procedure is associated with a prolonged recovery time due to slow healing and possible complications due to osteomyelitis [14,19,20].

An alternative approach to central plastron osteotomy in the coelomic cavity consists of making an incision through the soft tissues in the prefemoral fossa with the aid of laparoscopy or endoscopy [19,20]. The use of the prefemoral fossa has been used more frequently in the clinical routine as an alternative to plastrotoomy in chelonians [14,21,22].

The aforementioned technique can be successfully used in chelonians with reproductive disorders, such as follicular stasis, including obstructive and non-obstructive dystocia [16,17,22,23]. Currently, laparoscopy and endoscopy equipment for prefemoral celiotomy has been gaining popularity due to the fact that it is less invasive and results in a faster recovery [18,24].

In the veterinary medicine of exotic and wild animals, in the chelonian group, the prefemoral fossa has been used for diagnostic and exploratory celiotomy and as elective surgery for birth control [12,14,17,18,22,25–34]. It can be influenced by the positioning of the patient, where according to [35], at an angle of 45° the viscera such as the bladder, gastrointestinal tract will allow, by the action of gravity, the easy exteriorization of the ovaries and infundibulum. It was later described by [32] who observed the positioning of the animals placed in right lateral decubitus and at a 90° angle, describing that there was no statistical difference.

The videosurgery technique assisted by the prefemoral region can be used to perform elective oophorectomy/ovariosalpingohysterectomy in other species of water chelonians with the use of other lower cost tools, such as the digital otoscope [36]. However, the use advanced diagnostic tools based on contrast-enhanced computed tomography (CECT) and

magnetic resonance imaging (MRI) are recommended in chelonians because they overcome the plastron and carapace barrier in healthy animals and animals with chronic diseases in order to remedy reproductive problems. They can also be performed in procedures as tools for diagnosis and surgical planning, as they are more sensitive when compared to radiography and ultrasound in the evaluation of the reproductive tract [37].

Ovariectomy and ovariectomy in chelonians with total excision of the ovary is reported and routinely used for pre- and post-ovulatory follicular stasis treatments, as well as its use as elective surgery for sterilization [13,14,16,22,26,29,32–34,38,39]. Work has been carried out to achieve hemostasis and total excision of the ovaries and their follicles mechanically (threads, titanium clips) [18,34], electrically (scissors and monopolar forceps [29,40] and with radio bipolar surgery [22,29,34]. The ovarian vascular supply occlusion technique with bilateral ligation was described in primates [41], later in dogs [42,43], in rats [44,45], in rabbits [46] and in humans [47], our study was based on the surgical technique performed by occluding the vascular supply of the ovary without removing the ovary. in rats, using a titanium clip and nylon ligatures to promote sterilization [45]. Thus, due to the need for control methods for invasive exotic chelonian populations, which are increasing worldwide, the present work aimed to evaluate the video-assisted sterilization method using the modified Miller's knot with bilateral partial excision of the ovaries in female Red-eared sliders, *Trachemys scripta elegans*.

2. Materials and methods

The methodology adopted in the present work was approved by the Ethics Committee on the use of Animals at the Faculty of Veterinary Medicine and Zootecnics of the Universidade Estadual Paulista Júlio de Mesquita Filho (UNESP) – Botucatu (Nº 162/2021 - CEUA - annex I). Twenty-two females of the species *Trachemys scripta elegans*, presumed-healthy, aged 3 to 6 years, were divided into two groups: group 1 (n = 11) CEMPAS resident animals and group 2 (n = 11) animals living at the Zoológico de Sorocaba. The initial weights of the experimental animals for both groups ranged from 790 g to 3.100 kg and with an average of 1.60 ± 0.487 kg. Both groups were kept free, in a closed space with shade (3 m high x 9 m wide x 6 m long), and a swimming pool (1.60 m wide x 1 m long x 35 cm high and deep) with ventilation, at the Center for Medicine and Research in Wild Animals (CEMPAS) of the Faculty of Veterinary Medicine and Zootecnics, Unesp Botucatu. Water, minced meat, and Alcon Club Reptomix commercial feed for reptiles were offered at libitum.

Physical assessment of the animals:

Biometrics including total carapace length (TCL) were performed, with an average of 22.686 ± 21.668 ; for the length of the pleural region (PRL) it was 21.668 ± 2.610 and for the prefemoral space (PS) it was 2.973 ± 0.523 followed by clinical examination, based on the external anatomical conformation, hydration of the eyes, skin, chlorination of the oral mucosa, auscultation, as well as carapace and plastron ecdysis for both groups.

Sedation and anesthesia for taking blood samples and performing diagnostic images:

Chelonians in groups 1 and 2 were submitted to an anesthetic protocol 30 minutes before the beginning of the imaging exams with 0.3 mg/kg IM of detomidine hydrochloride (Cepesedan®, 10 mg/mL, CP-Pharma Handelsgesellschaft MbH, NI, IN); Butorphanol 0.4 mg/kg IM (Butorgesic®, 10 mg/mL, CP-Pharma Handelsgesellschaft MbH, NI, DE); 0.5 mg/kg IM of midazolam hydrochloride (DORMIRE®, 5mg/mL, Cristália Prod. Quím. Farm. Ltda., SP, BR), for group 2, 5 mg/kg IM of ketamine hydrochloride (Cetamin 100 mg/mL, Syntec, SP, BR), all mixed in the same syringe, was administered intramuscularly (IM) in the forelimb. In both protocols, once the sedation and relaxation plan was obtained, a catheter (22 G x 1") was inserted and fixed in the jugular vein, where blood samples were collected. Once the samples were obtained, a PRN adapter plug with heparin was placed for anesthetic maintenance during CECT and MRI, then Ringer lactate was infused at a rate of 20 mL/kg, a first bolus of 0.3 - 5 mg/kg IV of propofol (PROPOVAN®, 10 mg/mL, Cristália Prod. Quím. Farm. Ltda., SP, BR) for group 1 who underwent CECT and for group

2 who underwent MRI, a second bolus was applied with the same dose until finishing the usually more time-consuming MRI procedures.

Blood collection for analysis blood count and biochemistry: After sedation, once the jugular vein was catheterized, for group 1, 2 mL of blood was collected in tubes without anticoagulants for biochemical analysis and for group 2, 2 mL were collected in tubes without anticoagulants and 2 mL in tubes with heparin lithium for hematological and biochemical analysis. The samples were processed at the Laboratory of the Veterinary Hospital of the School of Veterinary Medicine at UNESP - Botucatu.

Contrast-enhanced computed tomography (CECT) technique:

Once the general anesthetic plane was obtained, the animals were evaluated using a single-detector helical tomograph, Brand "Shimadzu" (Kyoto, Japan), Model "SCT7800TC", making helical cross sections of 1mm thickness and 1mm increment and pitch. : 2.5, with 120kV and 160mA technique. 600 mg/Kg IV or 2 mL of Iohexol (Omnipaque® 300 mg I/mL, GE Healthcare, PR, BR) was used as non-ionic iodinated contrast medium. After performing the exams, the images were processed in the Voxar 3D software (version 6.3-Toshiba), where volumetric and sequential 3D reconstructions were performed for better surgical planning. This procedure was performed one week before the surgical procedures and later to check the occlusion technique performed one week before the second surgery after 3, 4, and 5 months post-surgery.

Magnetic Resonance Imaging (MRI) Technique:

In the same way as for the CECT, once the general anesthetic plane of the animals was obtained, they were evaluated using an Esaote model MR VET Large 0.25 T open field magnetic resonance equipment. The animals were placed in ventral decubitus, and depending on the size of the animal, two coils or antennas were used that remained in the animal's carapace throughout the procedure, the fast spin-echo (FSE) T2 sequence was also used on the dorsal and planes. 4 mm sagittal and 5 mm transverse. This procedure was performed one week before the surgical procedures and was repeated again 90 days after surgery.

For the 22 animals that underwent the CECT and MRI exams, some pathologies were found in the reproductive system and some normal physiological processes of the pre-ovulatory phase (follicular stasis) and post-ovulatory stasis (dystocia).

Anesthetic Procedure for Surgery:

The animals were pre-warmed for 30 minutes using a heated air insufflator. Next, preanesthetic medication was performed with 0.3 mg/kg IM of detomidine hydrochloride (Cepesedan®, 10 mg/mL, CP-Pharma Handelsgesellschaft MbH, NI, DE), 0.2 mg/kg IM of Morphine Sulfate (DIMorf® 10 mg/mL, Cristália Prod. Quím. Farm. Ltda., SP, BR) and 5 mg/kg IM of Ketamine Hydrochloride (Cetamin 100 mg/mL, Syntec, SP, BR). After 45 minutes, pre-oxygenation was performed for 5 minutes with 100% oxygen at a rate of 3 L/min. Next, the right superficial jugular vein was catheterized, through which Ringer's lactate was infused at a rate of 3 mL/kg/h using an infusion pump, in addition to a dose of 0.2 mg/kg of meloxicam (Eloxicam -xicam®, 2mg/mL, Chemitec Agro-veterinária., SP, BR). The animals were induced with propofol in a dose/effect manner and intubated with a 2.5 gauge uncuffed endotracheal tube.

Anesthetic maintenance was performed with isoflurane and 40% oxygen with a flow of 0.7 L/min, aiming to maintain an adequate minimum alveolar concentration to obtain a stage 3 plan 2 anesthesia. Ventilation was manually assisted with a neonatal Baraka circuit at a rate of 1-2 breaths/min maintaining CO₂ levels between 30-35 mmHg. Heart rate (lead II), exhaled CO₂ and esophageal temperature were evaluated trans anesthetically with a multiparameter monitor. Pulse rate was evaluated using doppler technology [48,49].

When the pulse rate was above 20% of the baseline value, an IV dose of fentanyl citrate (FENtanest® 0.0785 mg/mL, Cristália Prod. Quím. Farm. Ltda., SP, BR) was administered. During the surgical procedure, when the ovaries were exposed and excised, 0.08 mg/kg or 0.2 ml of lidocaine hydrochloride monohydrate (Xilonest® sp 20 mg/mL, MEDIFARMA S.A. LM, PE) was applied locally to the ovary. When an adequate anesthetic stage was obtained,

the procedure was stopped and a dose of propofol and ketamine was administered. After completing the procedure, a dose of 0.04 mg/kg of naloxone hydrochloride (NARcan®, 0.4 mg/mL, Cristália Prod. Quím. Farm. Ltda., SP, BR) and 0.2 mg/kg IV of Atipamezole hydrochloride (Revertor®, 5 mg/mL, CP-Pharma Handelsgesellschaft MbH, NI, DE), was administered for reversal of pre-anesthetic medications [49]. The same protocol was used for the surgical procedures of the animals that were chosen randomly at 3, 4, and 5 months after surgery.

Surgical Procedure:

The animals were positioned in right lateral decubitus using a wooden easel in (V) thus giving an angle of 45° exposing the animal for celioscopy through the left prefemoral fossa, where an incision of approximately 3 cm was made in the skin with scalpel, then the transversus and oblique abdominis muscles were divulged with Metzenbaum scissors and an incision was made in the coelomic membrane, giving an opening for visualization with a 10 mm rigid optic for the location of the left ovary. For the exteriorization of the ovary, special care was taken in animals with follicular ecstacy and other chronic reproductive pathologies of adherence, because at the time of this exposure, the tunic surrounding the ovary could rupture and the follicles could also fall inside the coelom. Once the ovary was exteriorized, it was pulled to better locate the ovarian arteriovenous complex (OAVC) Figure 1c and these vessels were connected with a modified transfixing Miller's knot to remove the vascular supply Figures 2a,b,c,d,e,f. When the ligature was applied to the OAVC of the right ovary, special care was taken due to the presence of the right vena cava, placing the knot as close to the ovary as possible. For the left ovary, attention was given due to the presence of the left adrenal gland which is located between the ovary and the left vena cava in the suspensory ligament and the ligature was also performed as close as possible to the ovary [38,50]. Thus, according to the follicular development of the left ovary, it was possible to locate and exteriorize the contralateral right ovary. In both cases, once located, they were isolated and exteriorized with the aid of an endosurgical loop (AutoSuture* Endo Mini-Retract*) Figures 1a,b The blood vessels close to the proximal oviduct were ligated separately and in some cases eggs and lesions were found in the oviducts. These were removed as close as possible to the base of the cloaca and a Cushing suture was applied. After the excision of the follicles, a portion of the ovarian tissue of approximately 1 cm remained on purpose to be removed and evaluated later in the next 3, 4, and 5 months after surgery. Finally, the skin was sutured with 2-0 absorbable polyglycolic acid suture (VICRYL), in the coelomic peritoneum together with the rectus, oblique abdominal, and subcutaneous muscles (all together) and for the skin a U or suture was performed de Wolf with 3-0 nylon thread.

After drug reversal in the immediate postoperative period, morphine hydrochloride was applied at a dose of 0.2 mg/kg IM of Morphine Sulfate (DIMorf® 10 mg/mL, Cristália Prod. Quím. Farm. Ltda., SP, BR) every 24 hours for three days, 0.2 mg/kg IM of meloxicam (Elo-xicam®, 2mg/mL, Chemitec Agro-veterinária., SP, BR), every 24 hours for five days, and enrofloxacin at a dose of 5 mg/kg, IM (FLOXICLIN® 100 mg/mL Biofarm Tecnología en Veterinaria., SP, BR) in the muscle of the arms every 24 hours, for five days. After the procedures, the animals remained under observation for 24 hours, in an environment with a temperature between 25-30°C, where observers dressed the surgical wound and force fed every 3 days for 10 days. The same anesthetic and surgical procedures were used to remove the remaining ovaries for histology studies.

The 22 females underwent the same surgical procedure, where the surgical times were measured from the beginning of the incision in the skin of the prefemoral fossa, identification of the left ovary with a rigid 10 mm optic, traction of the ovary with the endosurgical forceps, exteriorization of the ovary, application of a modified Miller's knot over the OAVC and vessels of the proximal infundibulum, excision of ovaries and follicles, later locating the contralateral right ovary where the same procedures were performed for the left ovary until closing the skin. During the surgeries, the pathologies found previously in the diagnosis by images in the reproductive system of the turtles were confirmed, making

the surgical time difficult, which divided the animals into 02 groups of (N=14) for animals with pathologies and (N=8) for healthy animals.

Histological Assessment:

The remaining ovaries, removed 90, 120, and 150 days after surgery, were processed and fixed in buffered formalin for 24 hours, at a ratio of 1:10. They were placed in 70% alcohol for 24 hours, subsequently underwent the dehydration process in alcohol and xylene baths according to the protocol used in the laboratory of pathology and investigative and compared carcinogenesis of the FMVZ, being 70% alcohol, 90% alcohol, absolute alcohol, xylene and paraffin; subsequently, the samples were placed in paraffin-embedded blocks of each ovary with their respective identification; then the samples were cut into 3 micron thick sections, and stained with hematoxylin-eosin for histological analysis.

Statistic Analysis:

The statistical analysis in this study was based on the measurement of surgical times, using the R[51] software, the comparison of means of the t test was used, and for those who did not follow a normal distribution (non-parametric), the comparison of medians was used in the non-parametric Wilcoxon-mann-Whitney test. In both tests the significance level was 0.05. Which consisted of measuring the time of the application of the ovarian blood vessel occlusion technique, which included from the beginning of the surgical incision, identification of the ovaries and follicles through video-assisted surgery, extraction, exposure of the first ovaries and their respective foicules, application of the modified Miller's knot, partial excision, placement of the remaining ovary in the coelomatic cavity and then the same procedure with the other ovary contralateral to the surgical incision until the closing the surgical wound.

3. Results

3.1. Anesthetic protocol for surgical procedures:

It was based on 0.3 mg/kg IM of detomidine hydrochloride (Cepesedan®, 10 mg/mL, CP-Pharma Handelsgesellschaft MbH, NI, DE), 0.2 mg/kg IM of Morphine Sulfate (DI-Morf® 10 mg/mL, Cristália Prod. Quím. Farm. Ltda., SP, BR) and 5 mg/kg IM of ketamine hydrochloride (Cetamin 100 mg/mL, Syntec, SP, BR), and 0.2 mg/kg of meloxicam (Eloxican®, 2mg/mL, Chemitec Agro-veterinária., SP, BR) as pre-anesthetic medication, which were induced with propofol (PROpovan®, 10 mg/mL, Cristália Prod. Quím. Farm. Ltda., SP, BR), with anesthetic maintenance of isoflurane, fentanyl 5 mcg/kg IV fentanyl citrate (FENTanest® 0.0785 mg/mL, Cristália Prod. Quím. Farm. Ltda., SP, BR), propofol and ketamine, in the sectioned ovaries, 0.08 mg/kg or 0.2 ml of lidocaine hydrochloride monohydrate (Xilonest® sp 20 mg/mL, MEDIFARMA S.A. LM, PE) was directly applied.

Thus, the effects were later reversed with the $\alpha 2$ – adrenergic antagonist μ – opioid receptor, with the use of 0.2 mg/kg IV of Atipamezole hydrochloride (Revertor®, 5 mg/mL, CP-Pharma Handelsgesellschaft MbH, NI, DE) and 0.04 mg/kg IV naloxone hydrochloride (NARcan®, 0.4 mg/mL, Cristália Prod. Quím. Farm. Ltda., SP, BR). The protocol showed a good safety margin and was considered a reversible multimodal anesthesia protocol for prolonged procedures.

3.2. Imaging exams using Contrast-enhanced Computed Tomography (CECT) and Magnetic Resonance Imaging (MRI):

The results of CECT exams with Voxar software volumetric 3D reconstructions 3D (version 6.3- Toshiba and T2 MRI scan results for Surgical Planning and post-surgical confirmation in *Trachemys scripta elegans*, are shown in Figure 3

3.3. Surgical times:

The results of the surgical times are shown in Figures 4. The results of the times used for the surgical procedures were divided into two groups due to with internal coelomatic affection and normal physiological processes found in the 22 animals that participated

in the experiment, being (H=8) for healthy animals and (A=14) for animals with internal coelomatic affection that appeared on CECT and MRI images in the reproductive system of females and proven during the surgery performed in the experiment, which gave a level of difficulty in relation to the times used in applying the Occlusion method. For the group (P=14) animals with normal internal coelomatic affection and physiological processes, the mean was 73.9 minutes with a low of 42 and a high of 95 minutes. For the group (h=8) of healthy animals, the average was 41.4 with a minimum time of 30 and maximum time of 57. Surgical times showed statistically significant differences.

3.4. Internal coelomatic affection found:

The internal coelomatic affection found during the video-surgery of the turtle are shown in Figure 5

3.5. Histological Results:

The results of the histology of the ovaries at 90, 120, and 150 days are presented in Figure 6

3.6. Figures, Tables and Schemes

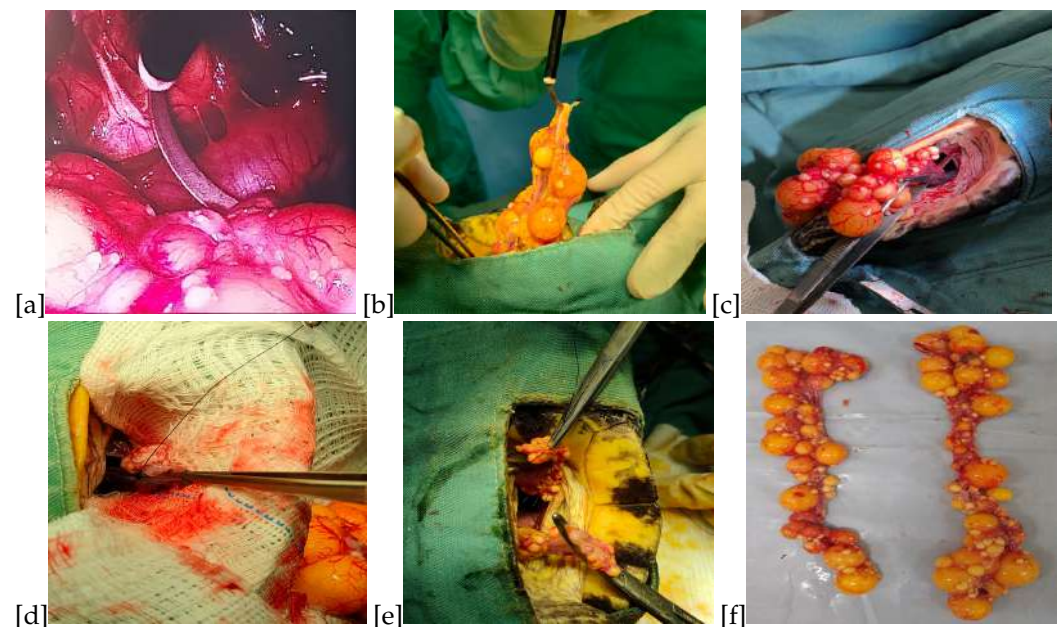


Figure 1. Surgical procedure in tortoises. (a) Endosurgical exteriorization with the aid of a loop (AutoSuture* Endo Mini-Retract*); (b) Exteriorization of the ovary with the aid of a loop (AutoSuture* Endo Mini-Retract*); (c) Exposure of the ovary with follicles exposing the CAVO ovarian arteriovenous complex; (d) Modified Miller's knot over the CAVO after removal of the ovary and follicles; (e) both remaining ovaries connected by the prefemoral fossa; (f) ovaries and follicles extracted.

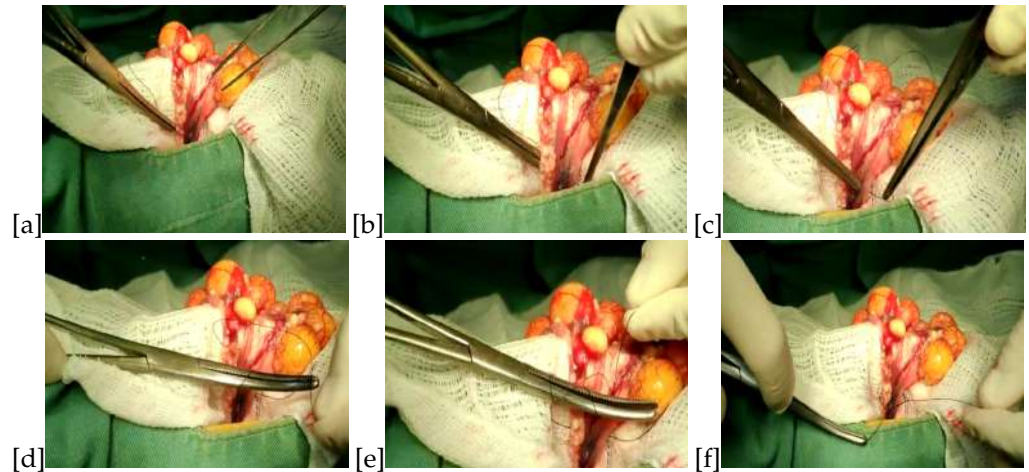


Figure 2. Procedure Sequence Miller's knot modified in turtles (a) The tip of the knot passed under the CAVO; (b) The same end passed for another turn; (c) Introduction of the tweezers inside the center of the knot; (d) Another end of the thread making two turns over the tweezers; (e) Once the turns have been made on the tweezers, this tweezers must again seize the free end; (f) finally pulled the ends to transfix the CAVO under the remaining ovary.

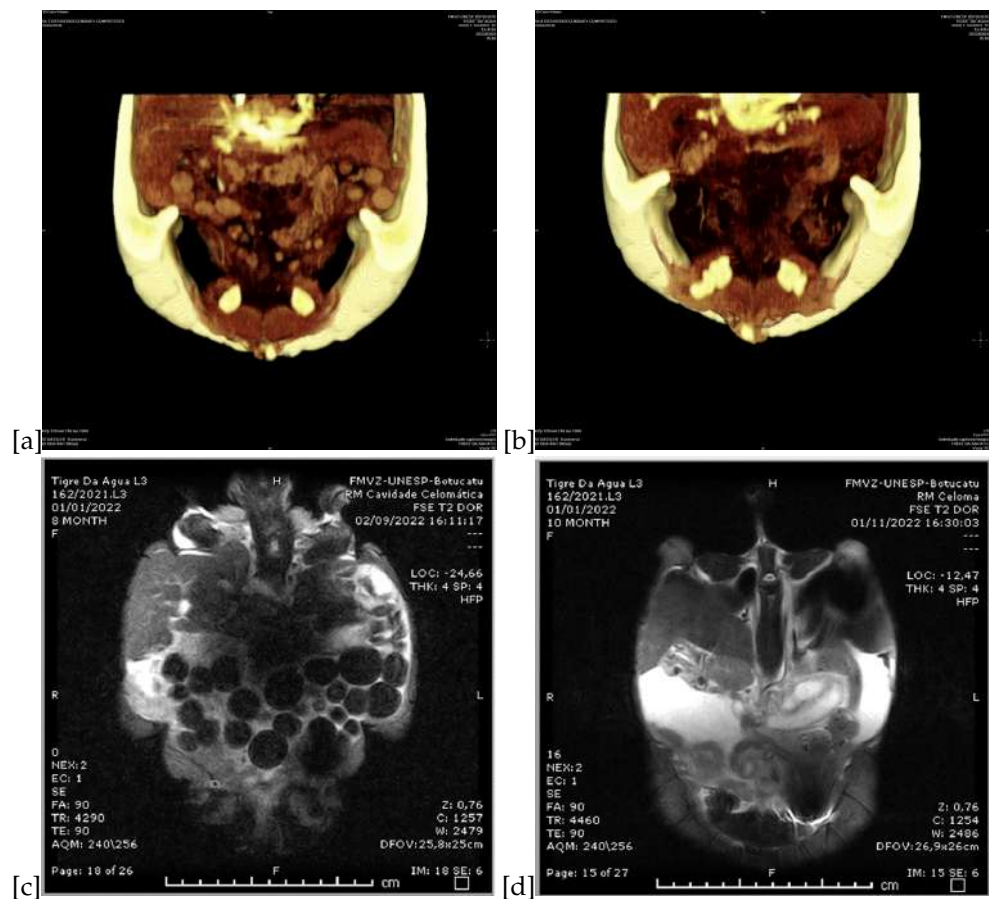


Figure 3. Results Contrast-enhanced computed tomography (CECT) with 3D volumetric reconstructions Voxar 3D software (version 6.3-Toshiba), compared to T2-weighted magnetic resonance imaging (MRI) for surgical planning and post-surgical verification in turtles. (a) Dorsal section post-contrast CECT image, with non-pathological bilateral follicular stasis (b) Dorsal section post-contrast CECT image, 4 months post-surgery without the presence of ovaries (c) MRI image, sagittal section, with non-pathological bilateral follicular stasis; (d) MRI image, sagittal section, 60 days after surgery without the presence of ovaries.

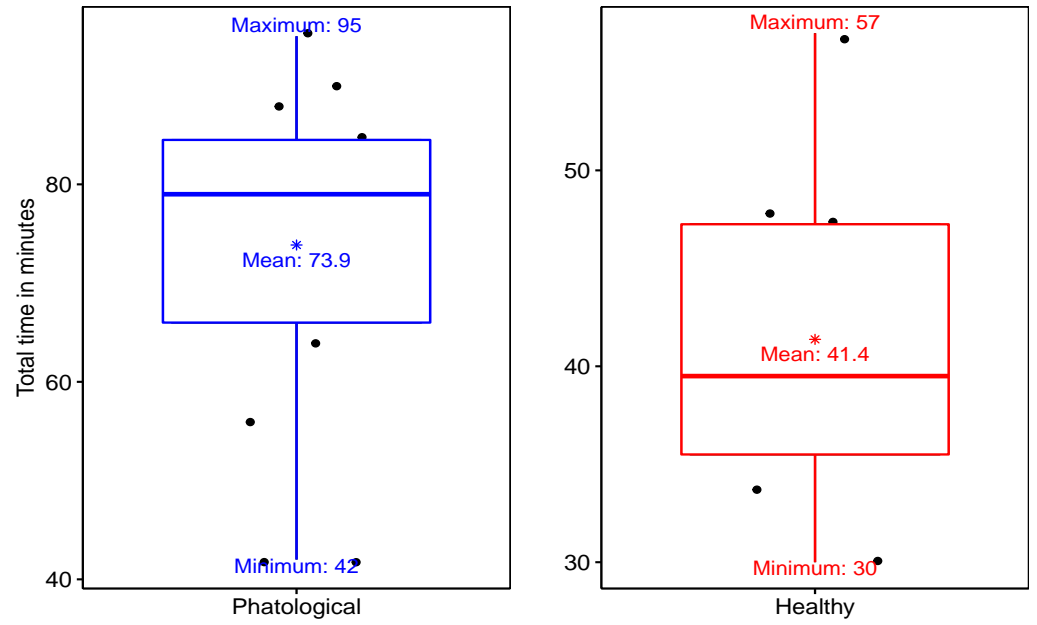


Figure 4. Boxplot Surgical times divided into animals (H=8) Healthy representing 31.82% and (A=14) Internal coelomatic affection representing 68.18% of the 22 females of *Trachemys scripta elegans*.

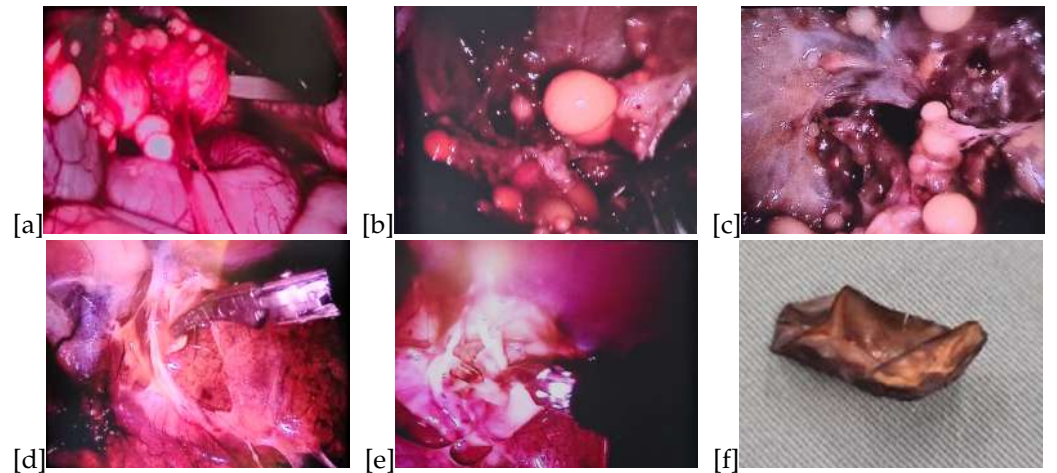


Figure 5. Main pathologies located in the coelomic cavity of turtles (a) Follicular stasis of the ovary with adherence in the coelom; (b) Ovary with follicles and Caseos adhered to the coelom; (c) Coelomic adherence of the ovary; (d) Eggshell adhered to the liver; (e) Extraction of the shell of the egg adhered to the liver; (f) Extracted eggshell

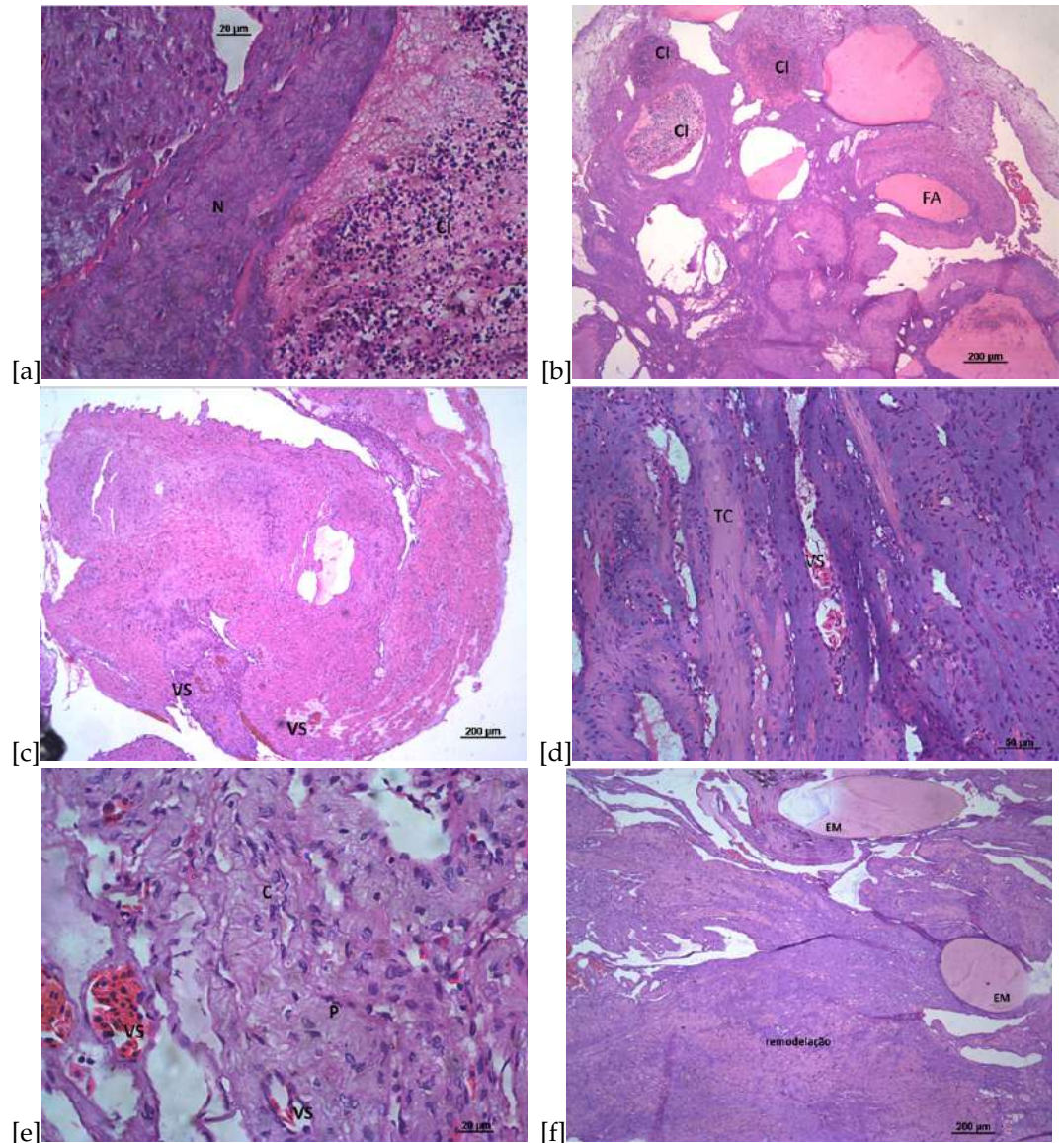


Figure 6. Histology of the remaining ovaries on the 90th, 120th, and 150th postoperative day of turtles. (a) Inflammatory cell infiltrate (IC) where yolk was previously produced. Tissue necrosis (N) at 90 days 40x objective; (b) Atretic follicles (AF), Inflammatory cells (IC) Objective 4x At 90 days; (c) Remodeled tissue, follicular structures are not observed, some vascularized areas mainly in the lower part of the section with presence of blood vessels (SV) Objective 5x with 120 days; (d) Zones of connective tissue and blood vessel (SV) remodeling. Objective 5x with 120 days; (e) Pyknosis, karyorrhexis suggesting tissue coagulation necrosis. Blood vessels (VS). objective 40x with 150 days; (f) Mineralized structures in what were once follicles. Changes suggestive of tissue remodeling. 5x objective with 150 days

4. Discussion

For years, several drugs have been used with very high doses for chemical containment and anesthesia in reptiles. An option for reducing these drugs is the use of analgesia and multimodal anesthesia, which is defined as the use of more than one pharmacological class of analgesic medication targeting different receptors along the pain pathway in order to improve analgesia and reduce side effects [52].

In our study, the use of several drugs for pain management and as MPA was proposed, which, once mixed, potentiate and synergize, reducing the amount of doses recommended by the authors [53–55], which can be reversed at the end of the procedures in this way to remove the effects of the MPA. It is reported by [56] in a literature review with the main

304

305

306

307

308

309

310

311

312

313

combinations and doses to have a multimodal anesthesia, in chelonians being the most used combinations with adrenergic $\alpha 2$ – agonist, Benzodiazepines, receptor μ – Opioids and Dissociatives. For $\alpha 2$ – adrenergic agonist, the most used drugs were medetomidine, followed by dexmedetomidine and Detomidine, for μ – Opioids receptors were morphine, hydromorphone and Methadone, all of them combined or not with benzodiazepines and dissociatives.

In the present research, the use of dissociatives in two drops or not, were different from the findings by [57] who worked with higher doses with up to 120mg/kg of ketamine. Thus proposing the use of lower doses of ketamine and the use of Detomidine in combination with other drugs that were reversed at the end of the surgical procedures, which were unprecedented, without mentioning the use in the doses of these drugs in the literature.

CT scans are known to be more expensive in South America than radiography or ultrasound and require special equipment and facilities, so they are not yet available to all veterinarians.[58].

In the case of MRI, in order to obtain sufficient information about the tissue or organ to be analyzed (soft tissue—fat—liquid/liquor—blood), several sequences must be performed, which means more time with the animal under general anesthesia. In addition, the use of different coils are necessary to support images of different sizes and shapes of animals, which makes MRI even more expensive and less accessible than CT. [59].

Computed tomography (CT) is a cross-sectional radiographic imaging method that overcomes the overlapping artifacts of plain radiographs. Reading is easier to learn than reading MRI images because different tissues have similar densities to radiographs. Some advantages are the opportunity to perform multiplanar and three-dimensional reconstructions, volumetry, densitometry or endoscopy [58].

MRI is of good quality and further evaluates coelomic organs with great emphasis on T2-weighted images for reading fluid and therefore are often treated as “pathology scans”, while T1-weighted images offer more detail about the anatomy in which fluid appears hypointense and fat hyperintense. Variations of these sequences help differentiate between CSF, hemorrhage, and simple cysts. Solid bone and air appear in all dark sequences [58]. In our experience in this experiment, it was noticed that the best method for surgical planning was computed tomography with and without contrast using the volumetric 3D constructions tool Voxar 3D software (version 6.3- Toshiba), which were more versatile when compared with the images of magnetic resonance due to the longer time to perform the procedures, where the animals need general anesthesia and with interurrences when the animals have identification chips in the extremities or sand in the stomach these results present artifact.

In the present work, disorders in the reproductive tract, celomitis, adhesions of follicles, ectopic and floating follicles, liver enlargement, as described by [60], were found in some animals during diagnosis and surgical planning through CECT and MRI.

The ovarian vascular supply occlusion technique with bilateral ligation was already described in primates [41], later in bitches [42,43], in rats [44,45], in rabbits [46] and in humans [47], thus the present study would be an unprecedented report of the video-assisted surgical technique for bilateral partial ovarian occlusion in invasive aquatic chelonians *Trachemys scripta elegans* using the left prefemoral fossa, as a control method in sexually active populations, which was based on the study of occlusion of the vascular supply of the ovary without removing the ovary. in rats, using a titanium clip and nylon ligatures to promote [45] sterilization.

The surgical times in the present study for the group of animals with pathology (P = 14), presented an average of 73.9 minutes, which are within the times described by [61] in a study of animals with pathologies. The maximum time is between the times described by [16] in surgery on a female Galapagos tortoise with extensive reproductive disease and even with margins of [26] times in two adult female tortoises in perfect conditions of health and for the minimum time of 42 minutes between [29,32,36] times. During the surgical procedures of the present study, we found bilateral ovarian follicular stasis firmly adhered

in the area of the bridge between the carapace and plastron, oviduct and ovary adhesions to the kidneys, intestines and coelom, adhesion of eggshells in the process of reabsorption to the liver, coelomite acute due to rupture of the follicles, chronic celomite of the yolk, where the vessels presented with caseos, ectopic and floating follicles, the liver was greasy, with a marbled appearance in three animals. These photological findings were also described by [61], in a study on eight presumably healthy Mojave Desert tortoises (*Gopherus agassizii*), where in-control in six of eight animals had ectopic and floating follicles, celomitis of the bud, liver disease and adherences of the oviduct and ovary, where the surgical times were of 112 minutes with a mean of 100 minutes and a median of 87 and 116 minutes.

For the group of healthy animals in the present study ($S = 8$) the average time was 41.4 minutes similar to the [32] times with a minimum time of 30 minutes similar to the [22,36] and with a maximum time of 57 minutes, these times are among the times described for the maximum time of [29]

For Histology in the present study, Histological differences were also observed in the ovaries, the absence of the cortical and medullary region since the ovarian stroma is reduced and there was no difference between the cortical and medullary regions as reported by [62], in the species *Kinosternon scorpioides* raised and with similarity to *Trachemys* described by [63], which make a difference to the ovaries of mammals and birds.

Occluded ovarian blood vessels caused ischemia, from three months post-surgery or 90 days with notorious progressive tissue necrosis and bilateral occlusion using a nylon ligature based on a modified Miller's knot, results similar to group IV ovarian tissues in rats in the study of [45].

5. Conclusions

The sterilization technique by the occlusion technique with partial and bilateral excision of the ovaries, through the use of transfixing extracorporeal ligatures of nylon video-assisted surgery in *Trachemys scripta elegans* was efficient and is a viable method which can be used in the species.

Funding: The coordination of improvement of Personnel in Higher Education (Capes) - Code of financing 001.

Institutional Review Board Statement: To CEMPAS, To Sorocaba Zoo, To UNIPEX, At the service of diagnostic imaging and Veterinary Clinical pathology

Acknowledgments: To the Graduate Program in Wild Animals, the Faculty of Veterinary Medicine and Animal Science (FMVZ) for all institutional support.

Conflicts of Interest: The authors declare no conflict of interest.

References

1. Capdevila-Argüelles, L.; Zilletti, B.; Suárez-Álvarez, V.Á. Causas de la pérdida de biodiversidad: Especies Exóticas Invasoras. *Memorias Real Sociedad Española de Historia Natural. 2a. época* **2013**, *10*.
2. Beninde, J.; Fischer, M.L.; Hochkirch, A.; Zink, A. Ambitious advances of the European Union in the legislation of invasive alien species. *Conservation Letters* **2015**, *8*, 199–205.
3. for Conservation of Nature, I.U.; Group, N.R.I.S.S. *IUCN guidelines for the prevention of biodiversity loss caused by alien invasive species*; Species Survival Commission, 2000.
4. Iverson, J. A Revised Checklist with Distribution Maps of the Turtles of the World, 1992.
5. TTWG. Turtle Taxonomy Working Group – Turtles of the World: Predation of a live duckling by *Trachemys scripta* 47. *Rhodin, A.G.J. (Editors)* **2017**, *8*, 1–292.
6. Telecky, T. United States import and export of live turtles and tortoises. *Turtle and Tortoise Newsletter* **2001**, *4*, 8–13.
7. Cadi, A.; Delmas, V.; Prévot-Julliard, A.C.; Joly, P.; Pieau, C.; Girondot, M. Successful reproduction of the introduced slider turtle (*Trachemys scripta elegans*) in the South of France. *Aquatic conservation: Marine and Freshwater ecosystems* **2004**, *14*, 237–246.
8. Ernst, C.H.; Lovich, J.E. *Turtles of the united states and Canada*; JHU Press, 2009.

9. Hooper, D.U.; Chapin III, F.S.; Ewel, J.J.; Hector, A.; Inchausti, P.; Lavorel, S.; Lawton, J.H.; Lodge, D.; Loreau, M.; Naeem, S.; et al. Effects of biodiversity on ecosystem functioning: a consensus of current knowledge. *Ecological monographs* **2005**, *75*, 3–35. 419–421
10. Littin, K.; Mellor, D.; et al. Strategic animal welfare issues: ethical and animal welfare issues arising from the killing of wildlife for disease control and environmental reasons. *Revue Scientifique et Technique-Office International des Epizooties* **2005**, *24*, 767–782. 422–424
11. Innis, C.J.; Boyer, T.H. Chelonian reproductive disorders. *Veterinary Clinics: Exotic Animal Practice* **2002**, *5*, 555–578. 425–426
12. Proença, L.M.; Divers, S.J. Coelioscopic and endoscope-assisted sterilization of chelonians. *Veterinary Clinics: Exotic Animal Practice* **2015**, *18*, 555–570. 427–428
13. BENNETT, R.A. Reptilian Surgery Part II. Management of Surgical Diseases. *The Compendium* **1989**, *11*, 122–133. 429–430
14. Mader, D.; Divers, S. *Reptile Medicine and Surgery - E-Book*; Elsevier Health Sciences, 2005. 431
15. Rivera, S.; Divers, S.; Knafo, S.; Martinez, P.; Cayot, L.; Tapia-Aguilera, W.; Flanagan, J. Sterilisation of hybrid Galapagos tortoises (*Geochelone nigra*) for island restoration. Part 2: phallectomy of males under intrathecal anaesthesia with lidocaine. *Veterinary Record* **2011**, *168*, 78–78. 432–434
16. Knafo, S.; Divers, S.; Rivera, S.; Cayot, L.; Tapia-Aguilera, W.; Flanagan, J. Sterilisation of hybrid Galapagos tortoises (*Geochelone nigra*) for island restoration. Part 1: endoscopic oophorectomy of females under ketamine-medetomidine anaesthesia. *Veterinary record* **2011**, *168*, 47–47. 435–437
17. Mans, C.; Sladky, K. Diagnosis and management of oviductal disease in three red-eared slider turtles (*Trachemys scripta elegans*). *Journal of Small Animal Practice* **2012**, *53*, 234–239. 438–439
18. DiGirolamo, N.; Mans, C. Reptile soft tissue surgery. *Veterinary Clinics: Exotic Animal Practice* **2016**, *19*, 97–131. 440–441
19. Gould, W.; Yaegar, A.; Glennon, J. Surgical correction of an intestinal obstruction in a turtle. *Journal of the American Veterinary Medical Association* **1992**, *200*, 705–706. 442–443
20. Brannian, R. A soft tissue laparotomy technique in turtles. *Journal of the American Veterinary Medical Association* **1984**, *185*, 1416–1417. 444–445
21. Nutter, F.B.; Lee, D.D.; Stamper, M.A.; Lewbart, G.A.; Stoskopf, M.K. Hemiovosalphingectomy in a loggerhead sea turtle (*Caretta caretta*). *Veterinary Record* **2000**, *146*, 78–80, [<https://bvajournals.onlinelibrary.wiley.com/doi/pdf/10.1136/vr.146.3.78>]. <https://doi.org/https://doi.org/10.1136/vr.146.3.78>. 446–449
22. Innis, C.J.; Hernandez-Divers, S.; Martinez-Jimenez, D. Coelioscopic-assisted prefemoral oophorectomy in chelonians. *Journal of the American Veterinary Medical Association* **2007**, *230*, 1049–1052. 450–451
23. Takami, Y. Single incision, prefemoral bilateral oophorosalphingectomy without coelioscopy in an Indian star tortoise (*Geochelone elegans*) with follicular stasis. *Journal of Veterinary Medical Science* **2017**, pp. 17–0182. 452–455
24. DeNardo, D.F. In: *Dystocias*. Mader, D.R. *Reptile medicine and surgery, Eublepharus macularius*; Vol. 1, philadelphia saunders, 2006; pp. 787–792. 456–457
25. Hernandez-Divers, S.J.; Hernandez-Divers, S.M.; Wilson, H.G.; Stahl, S.J. A review of reptile diagnostic coelioscopy. *Journal of Herpetological Medicine and Surgery* **2005**, *15*, 16–31. 458–459
26. Pessoa, C.A.; Rodrigues, M.A.; Kozu, F.O.; Prazeres, R.F.; Fecchio, R.S. Ooforectomia videoassistida por acesso pré-femural em targaruga-de-ouvido-vermelho (*Trachemys scripta elegans*). *Pesquisa Veterinária Brasileira* **2008**, *28*, 345–349. 460–462
27. Minter, L.; Landry, M.; Lewbart, G. using a prefemoral approach in eastern box turtles (*Terrapene carolina carolina*). *The Veterinary Record* **2008**, *163*, 487–488. 463–464
28. Innis, C.J. Endoscopy and endosurgery of the chelonian reproductive tract. *Veterinary Clinics: Exotic Animal Practice* **2010**, *13*, 243–254. 465–466
29. Ataide, M.W.d. ovariosalphingectomia videoassistida via acesso pré-femoral em Tigre-d’agua-de-orelha-vermelha (*Trachemys scripta elegans*) **2012**. 467–468
30. Raiti, P. Prefemoral salpingotomy and salpingoscopy in a red-eared slider (*Trachemys scripta elegans*) with pathologic egg retention. *Journal of Herpetological Medicine and Surgery* **2013**, *23*, 60–63. 469–471
31. Bel, L.; Kiss, A.; Peştean, C.; Ober, C.; Codea, R.; Oana, L.; et al. Prefemoral oophorectomy in red eared terrapins (*Trachemys scripta elegans*). *Lucrari Stiintifice-Universitatea de Stiinte Agricole a Banatului Timisoara, Medicina Veterinara* **2014**, *47*, 5–9. 472–474
32. Bardi, E.; Antolini, G.; Lubian, E.; Bronzo, V.; Romussi, S. Comparison of Lateral and Dorsal Recumbency during Endoscope-Assisted Oophorectomy in Mature Pond Sliders (*Trachemys scripta*). *Animals* **2020**, *10*, 1451. 475–476

33. Bardi, E. STANDARDIZATION OF MINIMALLY INVASIVE SURGICAL AND PERI-SURGICAL PROCEDURES IN POND SLIDERS (*TRACHEMYS SCRIPTA*) 2021. 478-479
34. DiGirolamo, N.; Studer, K.; Maranville, R.; Caron, M.; Murciano, G.; Sellers, M.; Cococchetta, C. Feasibility, Gross Postmortem Results and Participant Perception of Oblique Prefemoral Ovariectomy in Red Eared Sliders (*Trachemys scripta elegans*) During a Teaching Workshop. *Journal of Herpetological Medicine and Surgery* 2022, 32, 130–135. 480-483
35. Di Girolamo, N. Indications, outcomes and complications of prefemoral reproductive surgery in client-owned chelonians: 22 cases, 2017–2018. *Proc ExoticsCon* 2019, p. 560. 484-485
36. Antunes, B.N.; da Costa, D.; de Ataíde, M.W.; Moreira, A.V.; Pedrotti, L.F.; JÚnior, F.S.; Nhoato, C.S.; Stadler, R.A.; Silva, M.A.M.; Brun, M.V. Coelioscopic-assisted prefemoral ovariosalpingectomy in adOrbigny slider (*Trachemys dorbignyi*) using a digital otoscope. *Journal of Veterinary Medical Science* 2020, 82, 1802–1807. 486-489
37. Mackey, E.B.; Hernandez-Divers, S.J.; Holland, M.; Frank, P. Clinical technique: application of computed tomography in zoological medicine. *Journal of exotic pet medicine* 2008, 17, 198–209. 490-491
38. Lock, B.A. Reproductive surgery in reptiles. *Veterinary Clinics of North America: Exotic Animal Practice* 2000, 3, 733–752. 492-493
39. Di Girolamo, N. Surgical revision of previous ovariectomy in client-owned turtles. *Proc ExoticsCon* 2018, p. 825. 494-495
40. Divers, S.J. Reptile diagnostic endoscopy and endosurgery. *Veterinary Clinics: Exotic Animal Practice* 2010, 13, 217–242. 496-497
41. Wehrenberg, W.; Dierschke, D.; Wolf, R.; Meyer, R. The effect of ligating the ovarian and uterine arteries on ovarian function in cyclic rhesus monkeys. *Biology of Reproduction* 1979, 20, 596–600. 498-499
42. O’Leary, J.A. Effects of bilateral ligation of the uterine and ovarian vessels in dogs. *International Journal of Gynecology & Obstetrics* 1980, 17, 460–461. 500-501
43. Mogheiseh, A.; Nikahval, B.; Ahmadi, N.; Yazdanpanah, R.; Sadat, Z.; Nazifi, S. Bilateral ovarian pedicle ligation as an alternative to ovariectomy and ovarian response to eCG treatment. *Comparative Clinical Pathology* 2017, 26, 197–202. 502-504
44. Razi, M.; Najafpour, A.; NAJAFI, G.R.; ABD ALALIZADEH, G.R.; KHALILOU, E. The effect of ligation of the ovarian artery on ovarian follicular function in rats 2009. 505-506
45. Murakami, E.; Camargo, L.S.d.; Cardoso, K.C.d.F.; Miguel, M.P.; Tavares, D.C.; Honsho, C.d.S.; Souza, F.F.d. Ovarian blood vessel occlusion as a surgical sterilization method in rats. *Acta Cirúrgica Brasileira* 2014, 29, 218–223. <https://doi.org/10.1590/S0102-86502014000400001>. 507-509
46. Kallini, D.F.; Abdelmalik, S.W.; Desouky, A.M.; El-Beshbishy, R.A. A comparative study between bilateral ligation of the ovarian and the uterine arteries on the structure and function of the ovary of adult white rabbit: histological and immunohistochemical study. *Egyptian Journal of Histology* 2013, 36, 300–311. 510-513
47. Vilasagar, S.; Carrillo, J. Laparoscopic ovarian vein ligation for treatment of pelvic congestion syndrome. *Journal of Minimally Invasive Gynecology* 2016, 23, S16. 514-515
48. Sladky, K.K.; Mans, C. Clinical anesthesia in reptiles. *Journal of Exotic Pet Medicine* 2012, 21, 17–31. 516-517
49. Klaphake, E.; Gibbons, P.; Sladky, K.; Carpenter, J. Chapter 4-Reptiles. *Exotic Animal Formulary, 5th ed.; Carpenter, JW, Marion, CJ, Eds* 2018, pp. 127–246. 518-519
50. Naguib, M. Surgical management of pre-and post-ovulatory stasis in reptiles. *Companion Animal* 2018, 23, 527–537. 520-521
51. R Core Team. *R: A Language and Environment for Statistical Computing*. R Foundation for Statistical Computing, Vienna, Austria, 2022. 522-523
52. Schwenk, E.S.; Mariano, E.R. Designing the ideal perioperative pain management plan starts with multimodal analgesia. *Korean Journal of Anesthesiology* 2018, 71, 345–352. 524-525
53. Vigani, A. Chelonia (tortoises, turtles, and terrapins). *Zoo animal and wildlife immobilization and anesthesia* 2014, pp. 365–387. 526-527
54. Carpenter, J.W.; Marion, C. *Exotic Animal Formulary-E-Book*; Elsevier Health Sciences, 2017. 528
55. Carpenter, J.W.; Klaphake, E.; Gibbons, P.M.; Sladky, K.K. Reptile Formulary. In *Mader’s Reptile and Amphibian Medicine and Surgery*; Elsevier, 2019; pp. 1191–1211. 529-530
56. Turner, R.C.; Gatson, B.J.; Hernandez, J.A.; Alexander, A.B.; Aitken-Palmer, C.; Vigani, A.; Heard, D.J. Sedation and Anesthesia of Galapagos (*Chelonoidis nigra*), Aldabra (*Aldabrachelys gigantea*), and African Spurred Tortoises (*Centrochelys sulcata*): A Retrospective Review (2009–2019). *Animals* 2021, 11, 2920. 531-534

57. Adel, M.; Sadegh, A.B.; Arizza, V.; Abbasi, H.; Inguglia, L.; Saravi, H.N. Anesthetic efficacy of ketamine–diazepam, ketamine–xylazine, and ketamine–acepromazine in Caspian Pond turtles (*Mauremys caspica*). *Indian Journal of Pharmacology* **2017**, *49*, 93. 535
536
58. Gumpenberger, M. Diagnostic imaging of reproductive tract disorders in reptiles. *Veterinary Clinics: Exotic Animal Practice* **2017**, *20*, 327–343. 537
538
59. Gumpenberger, M. Diagnostic Imaging of the Respiratory Tract of the Reptile Patient. *Veterinary Clinics: Exotic Animal Practice* **2021**, *24*, 293–320. 540
541
60. Gumpenberger, M.; Filip, T. Computed tomography and use of intravenous contrast media in imaging chelonian kidneys. In Proceedings of the Proceedings of the 14th Annual Conference of Association of Reptilian and Amphibian Veterinarians, 2007, Vol. 5. 542
543
544
61. Proença, L.M.; Fowler, S.; Kleine, S.; Quandt, J.; Mullen, C.O.; Divers, S.J. Coelioscopic-Assisted Sterilization of Female Mojave Desert Tortoises (*Gopherus agassizii*). *Journal of Herpetological Medicine and Surgery* **2014**, *24*, 95–100. 545
546
547
62. Chaves, E.P.; Oliveira, S.C.; Araújo, L.P.; Oliveira, A.S.; Miglino, M.A.; Abreu-Silva, A.L.; Melo, F.A.; Sousa, A.L. Morphological aspects of the ovaries of turtle *Kinosternon scorpioides* raised in captivity. *Pesquisa Veterinária Brasileira* **2012**, *32*, 667–671. 548
549
550
63. Gradela, A.; Pires, I.C.; Matos, M.H.T.; Corrêa, F.M.; Faria, M.D.; Silva, J.S.; Torres, L.R.C.; Milanelo, L. Reproductive biology, morphology, and morphometry of ovaries and oviducts of *Trachemys scripta elegans* in Brazilian Cerrado. *Pesquisa Veterinária Brasileira* **2020**, *40*, 141–154. 551
552
553

TRABALHO CIENTÍFICO 2

5 Trabalho submetido à revista The Journal of Herpetological Medicine and Surgery

As normas de publicação exigidas pelo periodico estão disponíveis no site

<https://meridian.allenpress.com/jhms>

Comparative study between computed tomography and magnetic resonance imaging used as tools for pre-surgical and post-surgical planning in elective sterilization procedures in females of the species *trachemys scripta elegans*

Luis Baselly-Cueva¹, Alessandra Dhom Pimentel de Moraes², Estevam Rodrigues de Souza², Hector Garcia², Bruna Nobre de rade³, Diego Ospina-Argüelles⁴, Alberto Lazaro-Aguirre⁵, Vania Machado², Ana liz Alvez², Eunice Oba¹

¹Department of Veterinary Surgery and Animal Reproduction, Graduate Program in Wild Animals, School of Veterinary Medicine and Animal Science, São Paulo State University (UNESP), Botucatu, SP, Rubião Júnior s/n, 18618-681, Brazil

²Department of Veterinary Surgery and Animal Reproduction, School of Veterinary Medicine and Animal Science, São Paulo State University (UNESP), Botucatu, SP, Rubião Júnior s/n, 18618-681, Brazil

³Department of Veterinary Clinics, São Paulo State University (UNESP), School of Veterinary Medicine and Animal Science, Botucatu, SP, Rubião Júnior s/n, 18618-681, Brazil

⁴Department of Anesthesiology, Faculty of Medicine, Paulista State University (UNESP) Botucatu, SP, Rubião Júnior s/n, 18618-687, Brazil

⁵Department of Biodiversity and Statistics, Institute of Biosciences, São Paulo State University (UNESP) Botucatu, SP, Rubião Júnior, R. Prof. doctor Antônio Celso Wagner Zanin N° 250, 18618-689, Brazil

Abstract. *The objective of this study was to compare the results of computed tomography and magnetic resonance imaging for pre-surgical and post-surgical planning in 22 females of the species *Trachemys scripta elegans*. They were divided into two equal groups according to the place of origin. In the first group, multimodal general anesthesia was performed without the use of dissociatives and with a bolus of propofol, which allowed contrast-enhanced computed tomography to be performed using the 3D volumetric reconstruction tool, Voxar 3D Software (version 6.3-Toshiba), and in group 2, Multimodal general anesthesia was performed using a low dose of dissociatives and two boluses of propofol, which allowed Magnetic Resonance imaging using SE (Spin-echo)T1, fast spin-echo (FSE)T2, STIR DOR, Turbo 3D T ; Additionally, blood samples were taken for clinical diagnosis. The results of the images of the two teams serve to aid in the diagnosis in the ovarian and follicle examinations, although the magnetic resonance presented the best image with details of organs and soft tissues according to the sequences used. Moreover, computed tomography showed the presence of circumscribed structures and with the use of contrast and volumetric reconstructions 3D Software Voxar 3D (version 6.3-Toshiba). Both tests are useful for pre and post surgical planning of the animal if there is no interference from any artifact.*

Introduction

Trachemys scripta elegans (WIED, 1838) is a semi-aquatic freshwater turtle, native to North America, naturally occurring in the Mississippi Valley, from Illinois to the Gulf of Mexico [Ernst et al. \(1989\)](#), mention that they bred for the US trade as domestic and international pets; in early 1970 [Cadi et al. \(2004\)](#). At present, this species has become an ISS due to its ability to adapt to countries with favorable climatic conditions to complete its biological cycle ([Hooper et al., 2005](#)). These chelonians still occupy an important place as an exotic pet despite their ban in the world and in the countries where they invaded, as they are easy to obtain and breed, these breeding practices without technical knowledge in the species lead in most cases to management errors being the most common environments and suitcase Nutrition [Mader and Divers \(2005\)](#). In most chelonians kept as pets and in captivity, reproductive disorders are observed mainly in the pre-ovulation phase with follicular stasis, post ovulation with the presence of retained and ectopic eggs, in addition to that in some cases neoplasms can be observed. For the resolution of these pathologies, in most cases, emergency or elective surgeries in the initial phase are the most indicated [Mans and Sladky \(2012\)](#). In order to perform surgical and clinical procedures in this species, anatomical and physiological knowledge is very important for good physical or chemical containment [Furtado and da Silva Sobral \(2020\)](#). In the case of chelonians, the anatomical conformation composed of a carapace and a plastron is very difficult to assess in detail, making it essential to use advanced diagnostic tools to evaluate the reproductive tract, with computerized axial tomography (CAT) being the diagnostic method and more sensitive surgical planning compared to radiography and ultrasound [Mackey et al. \(2008\)](#). A non-invasive CT Computed Tomography and imaging technique that is based on multiplex radiographs with thin cross-sectional scans without disturbing the superimposed structures, where the radiographic source, detectors and associated electronics, which are contained in the gantry, rotate around the patient, which is positioned on a movable table. [Wortman \(1986\)](#). In assessing the appearance of follicles and ova on CT, it is generally similar to X-rays, as both use x-rays to obtain images, and CT offers a much larger gray scale and is not limited by overlap, each follicle and egg is clearly detected and evaluated [Gumpenberger \(2011\)](#). Magnetic resonance imaging (MRI), a non-invasive imaging technique based on the principle of nuclear magnetism, constitutes one of the main pillars of preclinical and clinical imaging [Walter et al. \(2010\)](#), MRI can detect fluorine, carbon, helium or phosphorus, although hydrogen is the most targeted element, as it is found in abundance in biological samples even in fossils. [Mietchen et al. \(2005\)](#). Magnetic resonance imaging (MRI) shows better details in terms of the definition of the internal coelomic structures, above all in the definition of the structure and size of the follicles and eggs which, depending on the stage and maturity, are visualized as homogeneous rounded structures of hypointense definition and without signal in weighted scans on T2, highest intensity on T1-scan and best seen on T2-weighted images [Straub and Jurina \(2001\)](#). On magnetic resonance, preovulatory follicles of lizards appear hyperintense on T2-weighted sequences. In the case of eggs, the albumen appears hyperintense, the yolk hypointense and the calcified shell very hypointense on T2-weighted sequences, while on T1-weighted images the yolk appears with intensity similar to the muscle [Krautwald-Junghanns et al. \(2010\)](#); [Kummrow et al. \(2010\)](#). However, these CT and MRI exams are admittedly more expensive than radiography or ultrasound and require special equipment and facilities, so they are not yet available to all veterinarians. [Gumpenberger \(2017\)](#). In the present work, the objective was to compare the results of computed tomography and magnetic resonance imaging (MRI) for surgical and post-surgical planning in the sterilization of females of the species *trachemys scripta elegans*.

Materials and methods

The present work was approved by the Ethics Committee on the use of Animals at the Faculty of Veterinary Medicine and Zootechnics of the Universidade Estadual Paulista Júlio de Mesquita Filho (UNESP) – Botucatu (N^o 162/2021 - CEUA - annex I). The first group of 11 animals belong to the Center for Medicine and Research in Wild Animals (CEMPAS) of the Faculty of Veterinary Medicine and Zootechnics, Unesp Botucatu apparently healthy, from confiscation and donations with an average age of 3 years, with a mass body weight varying between 790 g and 2,130 kg and average = 1.50 ± 0.34 . The second group of 11 animals are from the zoo of Sorocaba apparently healthy, with an average age of 3 to 6 years with a body mass ranging from 1,090 g and 3,100 kg and average = 1.70 ± 0.60 . The animals were kept free, in a closed space with shade (3 m high x 9 m wide x 6 m long) and a swimming pool (1.60 m wide x 1 m long x 35 cm high and deep) with ventilation, and offered water, minced meat and commercial feed (Alcon Club Reptomix for reptiles) ad libitum. Each animal was individually examined and tagged with an alphanumeric number.

Multimodal general anesthesia without reversal:

Chelonians in the first group, made up of 11 animals, were premedicated 30 minutes before the beginning of the procedures with 0.3 mg/kg IM of detomidine hydrochloride (Cepesedan®, 10 mg/mL, CP-Pharma Handelsgesellschaft MbH, NI, IN); Butorphanol 0.4 mg/kg IM (Butorgesic®, 10 mg/mL, CP-Pharma Handelsgesellschaft MbH, NI, DE); 0.5 mg/kg IM of midazolam hydrochloride (DORMire®, 5mg/mL, Cristália Prod. Quím. Farm. Ltda., SP, BR), all mixed in the same syringe and applied intramuscularly (IM) to the forelimb, for blood collection and contrast-enhanced computed tomography (CCT) studies and a 0.3 - 5 mg/kg IV bolus of propofol (PROpovan®, 10 mg/mL, Cristália Prod. Quím. Farm. Ltda., SP, BR).

The 11 animals in group two were also premedicated 30 minutes before the beginning of the procedures with 0.3 mg/kg IM of detomidine hydrochloride (Cepesedan®, 10 mg/ml, CP-Pharma Handelsgesellschaft MbH, NI, DE); Butorphanol 0.4 mg/kg IM (Butorgesic®, 10 mg/mL, CP-Pharma Handelsgesellschaft MbH, NI, DE); 0.5 mg/kg IM of Midazolam hydrochloride (DORMire®, 5mg/mL, Cristália Prod. Quím. Farm. Ltda., SP, BR), 5 mg/kg IM of ketamine hydrochloride (Cetamin 100 mg/mL, Syntec, SP, BR), all mixed in the same syringe, and applied to the forelimb, for blood collection and magnetic resonance (MR) studies and two boluses of 0.3 - 5 mg/kg IV propofol (PROpovan®, 10 mg/mL, Cristália Prod. Quím. Farm. Ltda., SP, BR) until the completion of the magnetic resonance imaging procedures. In both protocols, once the sedation and relaxation plan was obtained, a catheter (22 G x 1”) was inserted and fixed in the jugular vein, where blood samples were collected. Once the samples were obtained, a PRN adapter plug with heparin was placed to maintain general anesthesia during CBT and MRI, then Ringer lactate was infused at a rate of 20 mL/kg.

Blood collection for analysis blood count and biochemistry:

After sedation, once the jugular vein was catheterized, for group 1, 2 mL of blood was collected in tubes without anticoagulants for biochemical analysis and for group 2, 2 mL were collected in tubes without anticoagulants and 2 mL in tubes with heparin lithium for hematological and biochemical analysis. The samples were processed at the Laboratory of the Veterinary Hospital of the School of Veterinary Medicine at UNESP - Botucatu.

For the processing of the hematology analysis, the samples were processed manually and diluted, the Cobas Mira Plus device from Roche was used, for the total count of erythrocytes (CTEr) and leukocytes (CTLeu) was performed in a Neubauer chamber; hemoglobin (HGB)

dosage using the cyanmethemoglobin method (Campbell and Ellis, 2004) and hematocrit (HCT) using the microhematocrit technique. From the (CTEr) the hematimetric indices of mean corpuscular volume (MCV), mean corpuscular hemoglobin (MCH) and mean corpuscular hemoglobin concentration (MCHC) were mathematically established and for the evaluation of leukocytes or leukogram it includes the total calculation of leukocytes, determination of the differential leukocyte count and evaluation of cell morphology in Thrall (2007) stained blood smears. For the processing of the analysis of blood biochemistry, the dosage of biochemicals of Urea, Creatinine, Alanine Aminotransferase (ALT), Aspartate Aminotransferase (AST), Uric Acid, Alkaline Phosphatase (AP), Albumin (Alb), Total Protein (PT), a Mindray BS 200E device and Roche Cobas Mira Plus equipment were used, using a Bioclin commercial kit, following the manufacturer's instructions. Thrall (2007)

Technique used for contrast-enhanced computed tomography (CECT): Once the anesthetic plane was obtained in the patients, the animals were analyzed using the helical tomograph with only 1 detector, Brand "Shimadzu" (Kyoto, Japan), Model "SCT7800TC", being performed transverse helical cuts with 1mm of thickness and 1mm of increment and Pitch:2.5, with 120kV and 160mA technique. The area varied from 190 mm to 260 mm, depending on the animal's diameter. The non-ionic iodinated contrast medium "Ioxol" Omnipaque® (GE) was used at a dose of 2ml/Kg (600 mg/kg) a phase (pre-delay) of the contrast stay time test, where the contrast was injected and a cut was repeated every 5s in the area of interest for 3 min, where the ideal time of 27s was observed. After performing the exams, the images were processed in the Voxar 3D software (version 6.3-Toshiba), where volumetric and sequential 3D reconstructions were performed for better surgical planning. This procedure was performed one week before the surgical procedures, and again to prove the technique one week before the surgeries after 03, 04 and 05 months after surgery.

Technique used for Magnetic Resonance Imaging (MRI): In the same way as for (TCC) once the anesthetic plane was obtained in the patients, the animals were analyzed using an open field magnetic resonance equipment model MR VET Large 0.25 T from Esaote, the animals were positioned in ventral decubitus, where according to the size of the animal, two coils or antennas were used that remained on the animal's carapace during the entire procedure, the sequences used were those of SE (Spin-echo)T1, in the dorsal and sagittal planes with a thickness of 4 mm, was used also the fast spin-echo (FSE)T2 sequence in the dorsal and sagittal planes with 4 mm, and transverse with 5 mm, the STIR DOR sequence was also used in the dorsal and sagittal planes of 4 mm according to Turbo 3D T1 volumetric in the dorsal plane with 1 mm cuts that allow the post-processing of the image in MRP (Multiplanar reformatting) for sagittal and dorsal planes the area used was the FOU (Field of View) in the dorsal and sagittal planes with a variation of 24 -26 cm depending on the size of the animal and the transverse plane of 22 - 24 cm with 3D turbo with an area of 26 cm. This procedure was performed one week before the surgical procedures, and repeated again to prove the technique 90 days after surgery.

Results

Multimodal general anesthesia without reversal:

Anesthetic protocol for CECT : It was based on the use of 0.3 mg/kg IM of detomidine hydrochloride (Cepesedan®, 10 mg/mL, CP-Pharma Handelsgesellschaft MbH, NI, DEU); 0.4 mg/kg IM of Butorphanol (Butorgesic®, 10 mg/mL, CP-Pharma Handelsgesellschaft MbH, NI, DE) and 0.5 mg/kg IM of midazolam Hydrochloride (DORMire®, 5mg/mL, Cristália Prod . Quim. Farm. Ltda., SP, BR) with 01 bolus of 0.3 - 5 mg/kg IV propofol (PROpovan®, 10

mg/mL, Cristália Prod. Quím. Farm. Ltda., SP, BR) This protocol showed a good safety margin for procedures of approximately 45 minutes which is ideal for CECT studies.

Anesthetic protocol for MRI:

It was based on the use of 0.3 mg/kg IM of detomidine hydrochloride (Cepesedan®, 10 mg/mL, CP-Pharma Handelsgesellschaft MbH, NI, DEU); Butorphanol 0.4 mg/kg IM (Butorgesic®, 10 mg/mL, CP-Pharma Handelsgesellschaft MbH, NI, DE); 0.5 mg/kg IM of midazolam hydrochloride (DORMire®, 5mg/mL, Cristália Prod. Quím. Farm. Ltda., SP, BR) and 5 mg/kg IM of ketamine hydrochloride (Cetamin 100 mg/mL, Syntec, SP, BR) with 02 boluses of 0.3 - 5 mg/kg IV propofol (PROpovan®, 10 mg/mL, Cristália Prod. Quím. Farm. Ltda., SP, BR), This protocol shows a good safety margin for long procedures of approximately 2.5 hours including MRI studies.

Comparison of blood biochemistry tests for healthy animals with animals that presented pathological conditions:

Blood biochemistry tests: The results of the biochemical tests of the animals that underwent scans CECT for the first group (N=11) and magnetic resonance imaging MRI for the second group (N=11) are shown in Table 1.

Comparison of blood biochemistry tests in healthy animals with those animals that presented pathological conditions after the CECT examination in group 1 and MRI in group 2 and with confirmation during surgeries for the 22 *Trachemys scripta elegans* that participated in the experiment are shown in Table 2.

Comparison of the blood count exams of the animals in group 2 where (N=4) healthy animals and animals that presented pathological conditions (N=6):

Exams Blood count: The results of the blood count exams for the second group (N=10) of animals that underwent magnetic resonance imaging are shown in Table 3.

Comparison of blood count tests of animals in group 2 where healthy animals were found (N=4) and animals that presented pathological conditions (N=6) after MRI and confirmed during surgeries of the 22 females of *Trachemys scripta elegans* who participated in the experiment are shown in Table 4.

Table 1. *Trachemys scripta elegans* blood chemistry tests for group 1 and group 2

Group 1 Animals with CECT					
Parameters	N	Average	SD	Min.	Max.
Urea mg/dL	11	95.45	42.74	50	162
creatinine mg/dL	11	0.02	0.03	0	0.09
ALT(TGP) UI/L	11	17.55	10.2	7	34
AST (TGO) UI/L	11	172.82	59.86	104	315
Uric Acid mg/dL	11	1.28	0.35	0.7	1.8
Group 2 Animals with MRI					
Parameters	N	Average	SD	Min.	Max.
Urea mg/dL	11	30,54	20.62	8	78
creatinine mg/dL	11	0.02	0.04	0	0.1
ALT(TGP) UI/L	11	27.81	37.82	3	140
AST (TGO) UI/L	11	235.72	102.89	90	448
Uric Acid mg/dL	11	1.22	0.75	0.6	2.8
Alkaline phosphatase mg/dL	11	198.27	241.44	28	910
Albumin mg/dL	11	1.29	0.22	1	1.7
Protein mg/dL	11	4.19	1.65	1	6.7

Note: SD-Standard Deviation, Min.- Minimum, Max. -Maximum

Comparison of blood biochemistry tests in healthy animals with animals that presented pathological conditions after (TCC) examination in group 1 and MRI in group 2 and with confirmation during surgeries for the 22 *Trachemys scripta elegans* that participated in the experiment.

Table 2. Comparisons of the blood biochemistry of the 22 animals that presented pathological conditions (N=14) compared with healthy animals (N=8) after (TCC) exams in group 1, (MRI) in group 2 and comparisons for animals with pathologies (N=6) and healthy (N=4) only for group 2 with 10 *Trachemys scripta elegans* females after MRI scans.

2*Parameters	Groups				2*Value P
	N	Pathological	N	Healthy	
Urea mg/dL	14	60.6 ± 42.4	8	53.8 ± 44.7	0.725
creatinine mg/dL	14	0.015 ± 0.0316 (a)	8	0.0462 ± 0.0475 (b)	0.047
ALT(TGP) UI/L	14	19 ± 9.49	8	29.1 ± 45.1	0.732
AST (TGO) UI/L	14	207 ± 75.3	8	199 ± 114	0.839
Uric Acid mg/dL	14	1.44 ± 0.628 (a)	8	0.938 ± 0.250 (b)	0,043
Alkaline phosphatase mg/dL	6	150 ± 47.1	4	93.5 ± 48.8	0.107
Albumin mg/dL	6	1.25 ± 0.152	4	1.42 ± 0.275	0.227
Protein mg/dL	6	4.75 ± 0.339	4	4.15 ± 2.21	0.627

There was no significant difference ($P > 0.05$) in the groups between the mean values obtained with the exception of the Creatinine and Uric Ac. variables. It is concluded that the means for both groups do not differ statistically in the vast majority of the variables, i.e. they are equal.

Table 3. *Trachemys scripta elegans* blood count

Parameters	N	Average	SD	Min.	Max.
Erythrocytes $10^6/\mu\text{L}$	10	2.65	2.40	0.39	6.31
Hemoglobin g/dL	10	9.84	1.85	7.40	14.20
Hematocrit %	10	26.30	2.90	22.00	30.00
VCM fL	10	311.17	270.72	47.50	682.90
CHCM %	10	37.93	10.26	28.50	64.50
Plasma %	10	5.74	0.78	4.60	6.60
Thrombotic $0/\mu\text{L}$	10	0.30	0.95	0.00	3.02
Metarubicites $0/100$ leukocytes	10	11.20	15.71	0.00	52.00
Leukocytes %	10	7.46	2.75	3.99	12.10
Heterophiles %	10	54.10	21.59	22.00	88.00
Lymphocytes %	10	17.00	12.00	4.00	38.00
Eosinophils %	10	10.58	8.97	2.00	26,00
Azurophiles %	10	4.57	11.23	0.00	30.00
Basophils %	10	12.71	11.65	0.00	31.00
Monocytes %	10	8.40	7.22	0.00	20.00

Note: SD-Standard Deviation, Min.- Minimum, Max. -Maximum

Comparison of blood count tests of animals in group 2 where healthy animals were found (N=4) and animals that presented pathological conditions (N=6) after MRI and confirmed during surgeries of the 22 females of *Trachemys scripta elegans* who participated in the experiment.

Table 4. Comparisons of the blood count of animals that presented pathological conditions (N=6) and (N=4) for healthy animals after MRI examination in group 2 with (N=10) for *Trachemys scripta elegans*

2*Parâmetros	Groups				2*Value P
	N	Pathological	N	Healthy	
Erythrocytes $10^6/\mu\text{L}$	6	3.374 ± 2.386	4	1.572 ± 2.278	0.335
Hemoglobin g/dL	6	9.966 ± 0.628	4	9.650 ± 3.0870	0.851
Hematocrit %	6	27.500 ± 2.345	4	24.500 ± 3.0	0.112
VCM fL	6	239.533 ± 285.135	4	418.625 ± 242.321	0.352
CHCM %	6	36.450 ± 4.025	4	5.250 ± 0.914	0.690
Plasma %	6	6.066 ± 0.546	4	5.250 ± 0.914	0.176
Thrombotic $0/\mu\text{L}$	6	0.5048 ± 1.236 (a)	4	0.000 ± 0.00 (b)	0.040
Metarubicites $0/100$ leukocytes	6	5.333 ± 6.186	4	20.000 ± 22.464	0.284
Leukocytes %	6	7.248 ± 3.440	4	7.785 ± 1.6611	0.781
Heterophiles %	6	47.833 ± 22.648	4	63.500 ± 18.645	0.286
Lymphocytes %	6	14.666 ± 4.966	4	20.500 ± 19.070	0.999
Eosinophils %	6	11.000 ± 9.757	4	2.000 ± 4.000	0.066
Azurophiles %	6	5.333 ± 12.110 (a)	4	0.000 ± 0.000 (b)	0.029
Basophils %	6	14.833 ± 11.196 (a)	4	2.5000 ± 5.000 (b)	0.040
Monocytes %	6	6.333 ± 5.428	4	11.500 ± 9.291	0.294

There was no significant difference ($P > 0.05$) in the groups between the mean values obtained with the exception of the variables Thrombocytes, Eosinophils and Azurophils. It

is concluded that the means for both groups do not differ statistically in the vast majority of variables, i.e. they are equal.

Contrast-enhanced computed tomography (CCT) for surgical planning:

In the results of the first group, a total of eight animals were found with ovarian pathologies, where the small and light ones were not perceived, however these alterations were observed during the sterilization surgery. 2. and Figure 3. Pre and post surgery.

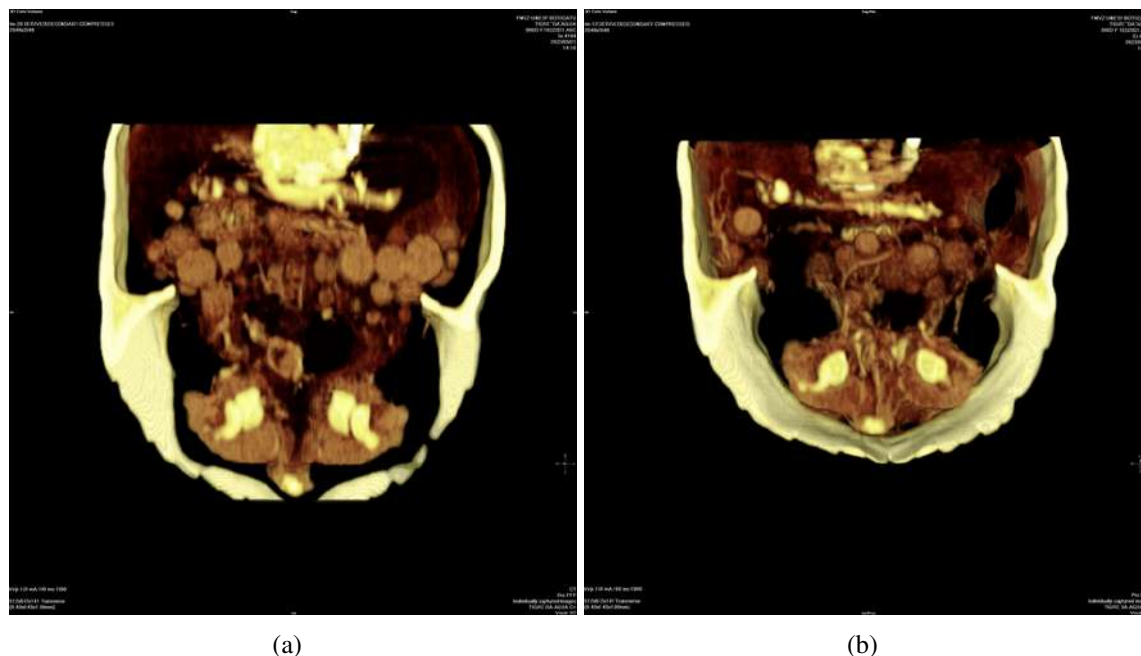


Figure 1. Results Contrast-enhanced computed tomography (CCT) with 3D volumetric reconstructions Voxar 3D software (version 6.3- Toshiba (A) Adherence of the follicles of the most affected left ovary and adherence of the follicles of the direct ovary Both ovaries were ligated and the follicles that showed less difficulty. (B) CCT image post-contrast dorsal section, 05 months after surgery without the presence of ovaries and follicles attached to the bridge between the carapace and plastron, which were almost removed when the remaining ovaries were removed from the experiment at 05 months.

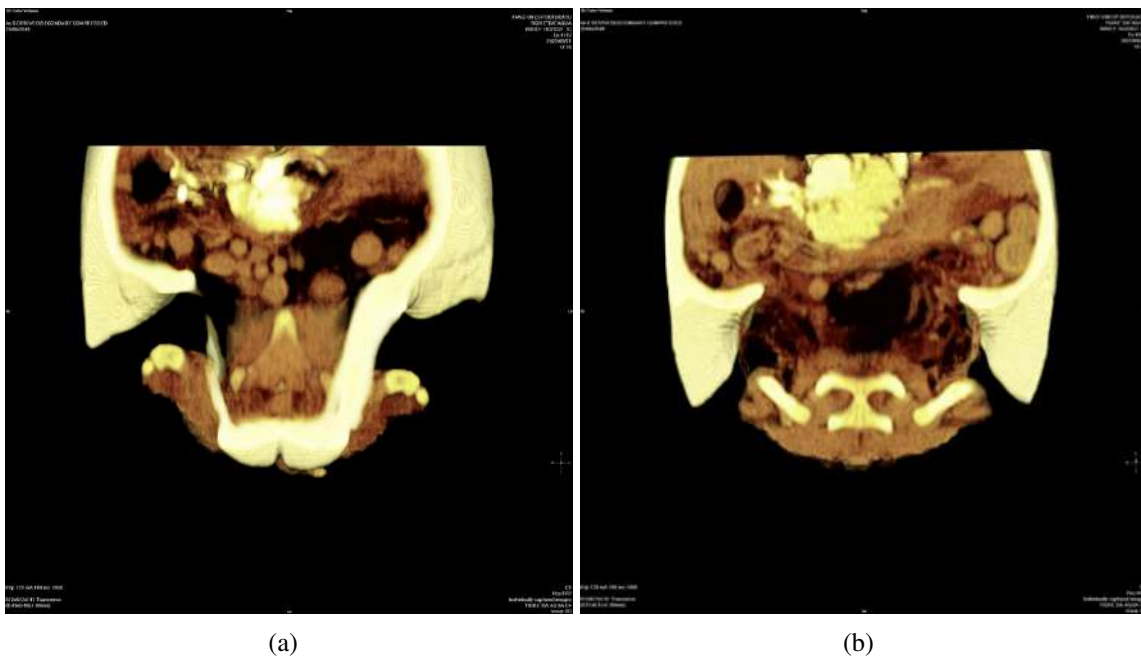


Figure 2. Results Contrast-enhanced computed tomography (CCT) with 3D reconstructions Voxar 3D software (version 6.3- Toshiba (A) Adherence of left ovary follicles more affected and adherence of the follicles of the right ovary, where both ovaries were connected and were follicles that presented less difficulty to extract were extracted. (B) Post-operative TCC image Contrast dorsal section, 04 months after surgery without the presence of ovaries and follicles adhered to the bridge between the carapace and plastron, which were removed together with the remaining ovaries

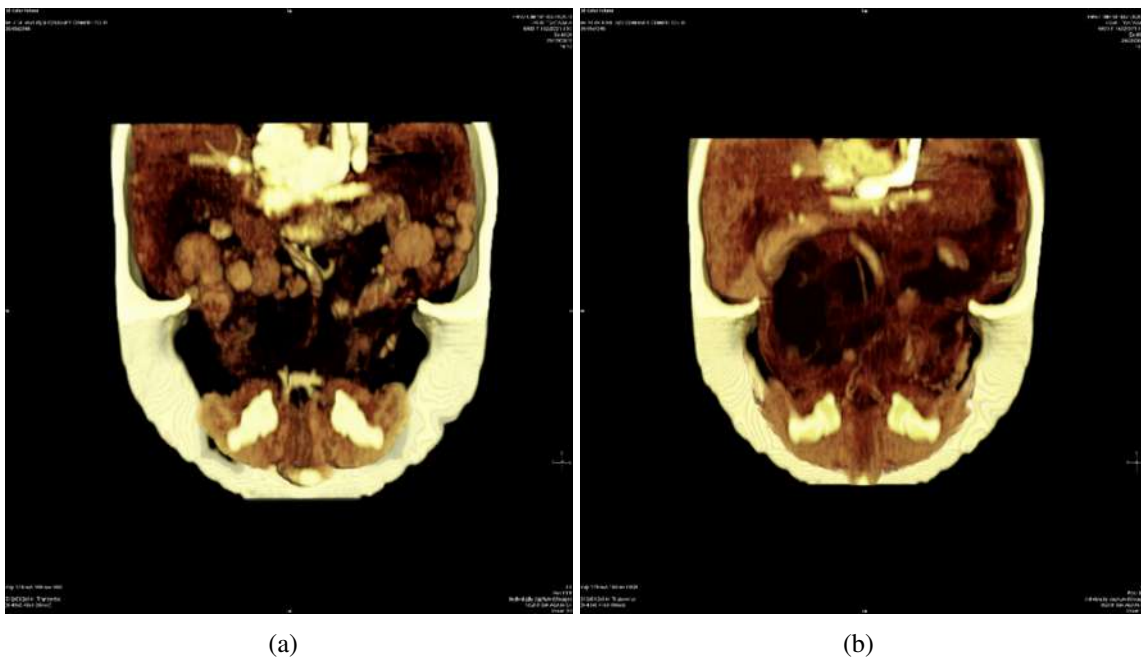


Figure 3. Results Contrast-enhanced computed tomography (CCT) with volumetric 3D reconstructions Voxar 3D software (version 6.3- Toshiba (A) Follicles of the left and right ovary unchanged, the ovaries were ligated and extracted (B) Post-contrast CCT image cut dorsal, 03 months after surgery without the presence of ovaries and follicles.

Magnetic resonance imaging (MRI) for surgical planning:

The results of the second group were found a total of six animals with ovarian pathologies and normal physiological states, were observed in the images and during the sterilization surgeries as shown in the Figures. 4, 5 and 6.

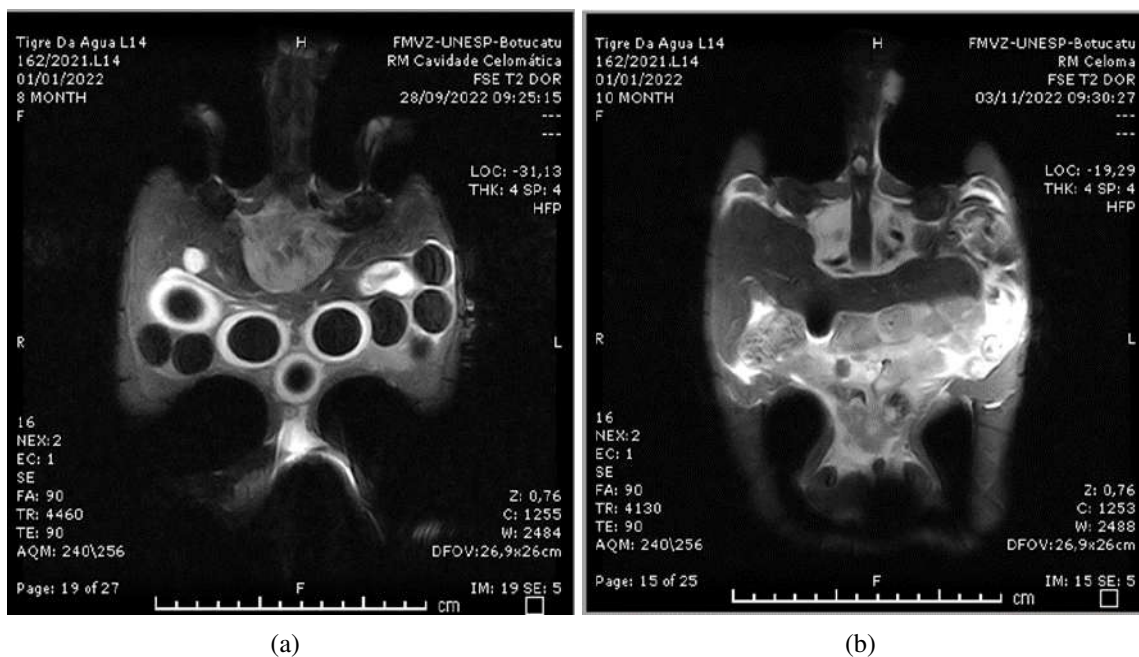


Figure 4. T2 Magnetic Resonance Imaging (MRI) for Surgical Planning and Post-Surgical Verification in turtles. (A) Image of (RM), with bilateral follicular stasis and presence of eggs (B) Image of MRI, sagittal section, 60 days after surgery without the presence of ovaries.

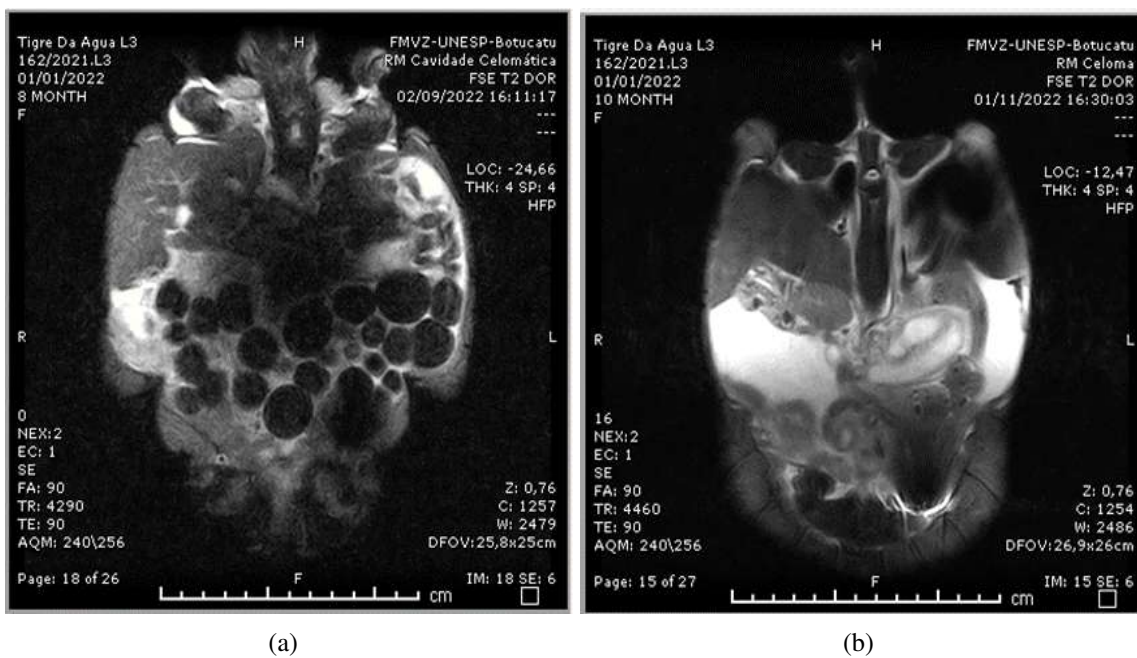


Figure 5. T2 Magnetic Resonance Imaging (MRI) for Surgical Planning and Post-Surgical Verification in tortoises (A) MRI image, sagittal section, with non-pathological bilateral follicular stasis; (B) Image MRI, sagittal section, 60 days after surgery without the presence of ovaries

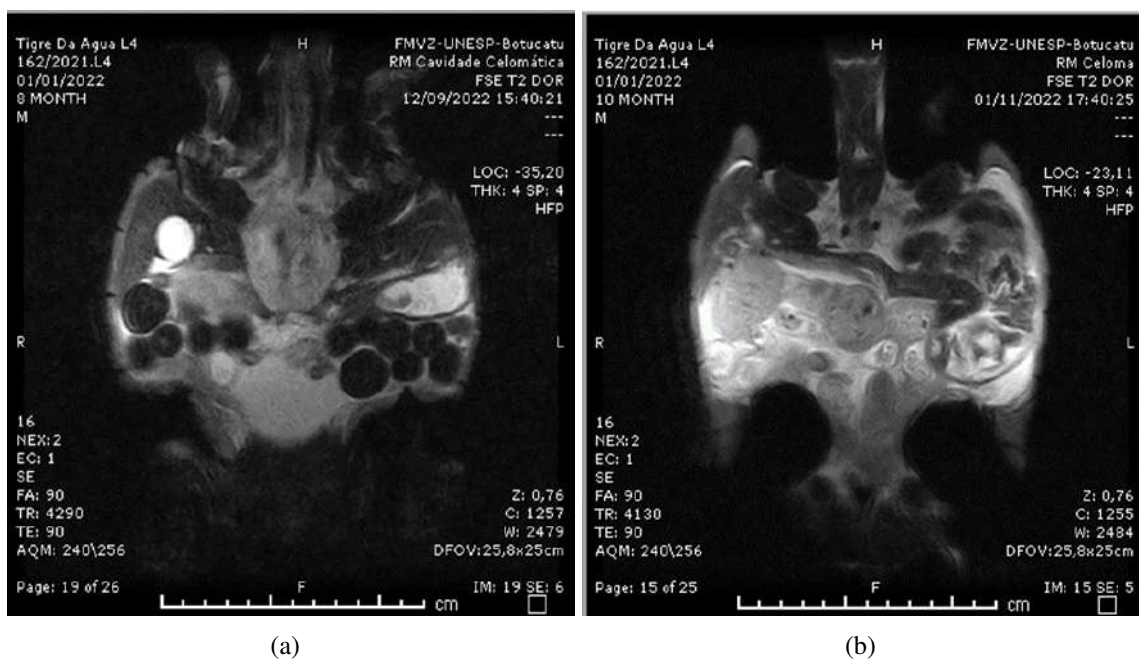


Figure 6. T2 Magnetic Resonance Imaging (MRI) for Surgical Planning and Post-Surgical Verification in turtles. (A) MR image, sagittal section, with non-pathological bilateral follicular stasis; (b) Image MRI, sagittal section, 60 days after surgery without the presence of ovaries

Graph 1. Animals that presented disease during surgery: Of the 22 animals that participated in the experiment, healthy animals (N = 8) and animals with pathologies in the reproductive system (N = 14) were found, being represented in Graph 1.

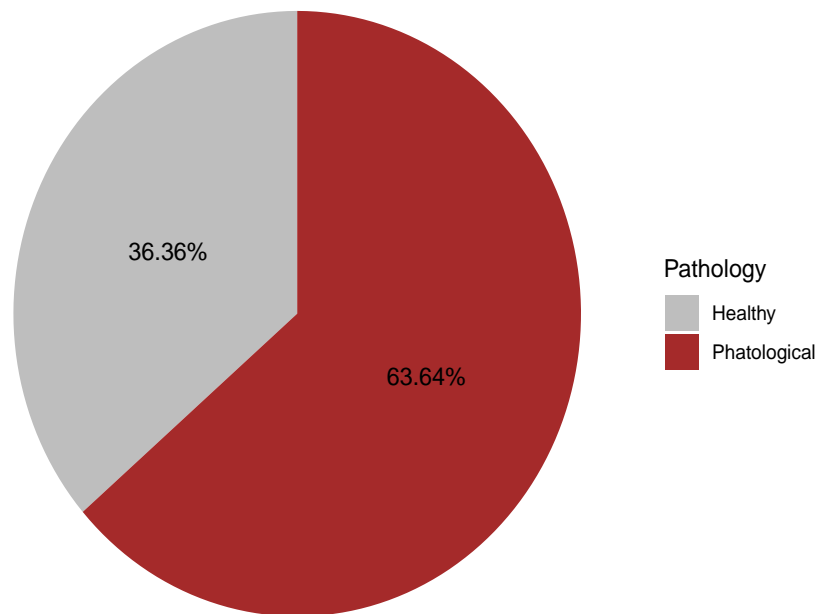


Figure 7. Healthy animals (N = 8) animals with internal coelomatic conditions (N = 14).

Main attributions of the technique used for contrast-enhanced computed tomography (CCT):

In CT computed tomography, the morphometric length measurements as well as the HU analysis (Hounsfield scale) were performed in two windows (bone and soft tissue), of structures such as eggs, follicles, adjacent tissues, remnants of ovarian tissue, tissues of organs such as liver and bone tissue, in addition to verifying the relative position of the ovary and adjacent tissues within the coelom. (Fig. 1) The sagittal, transverse and dorsal planes were used by computed tomography.

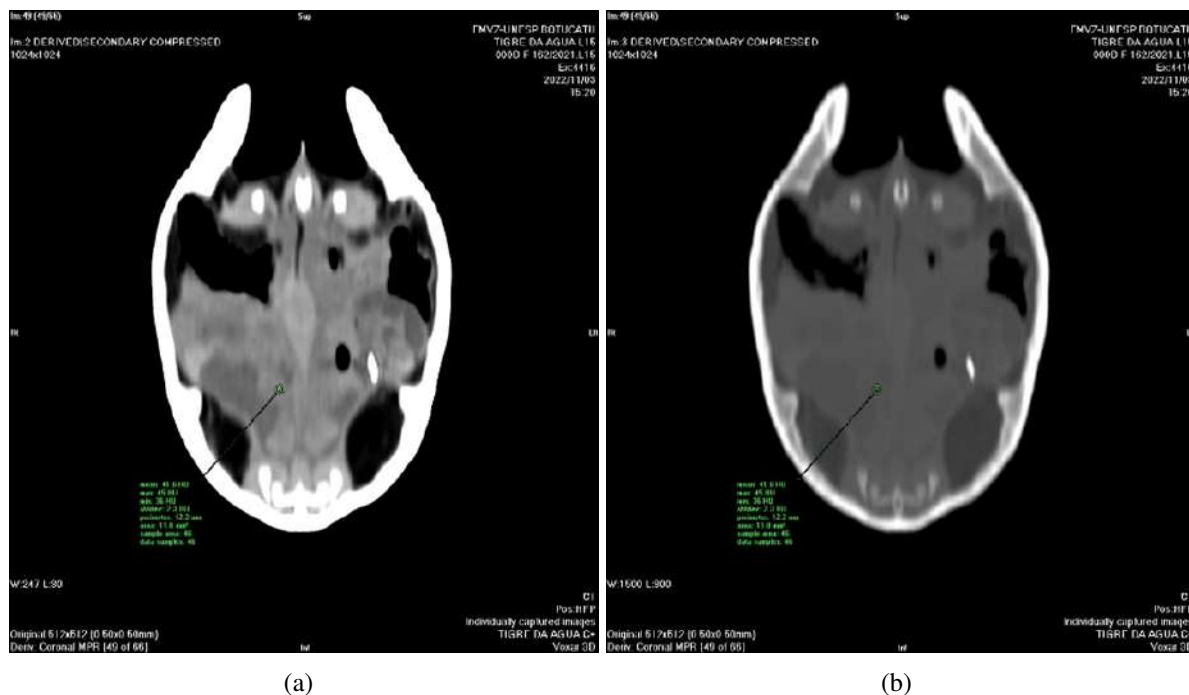
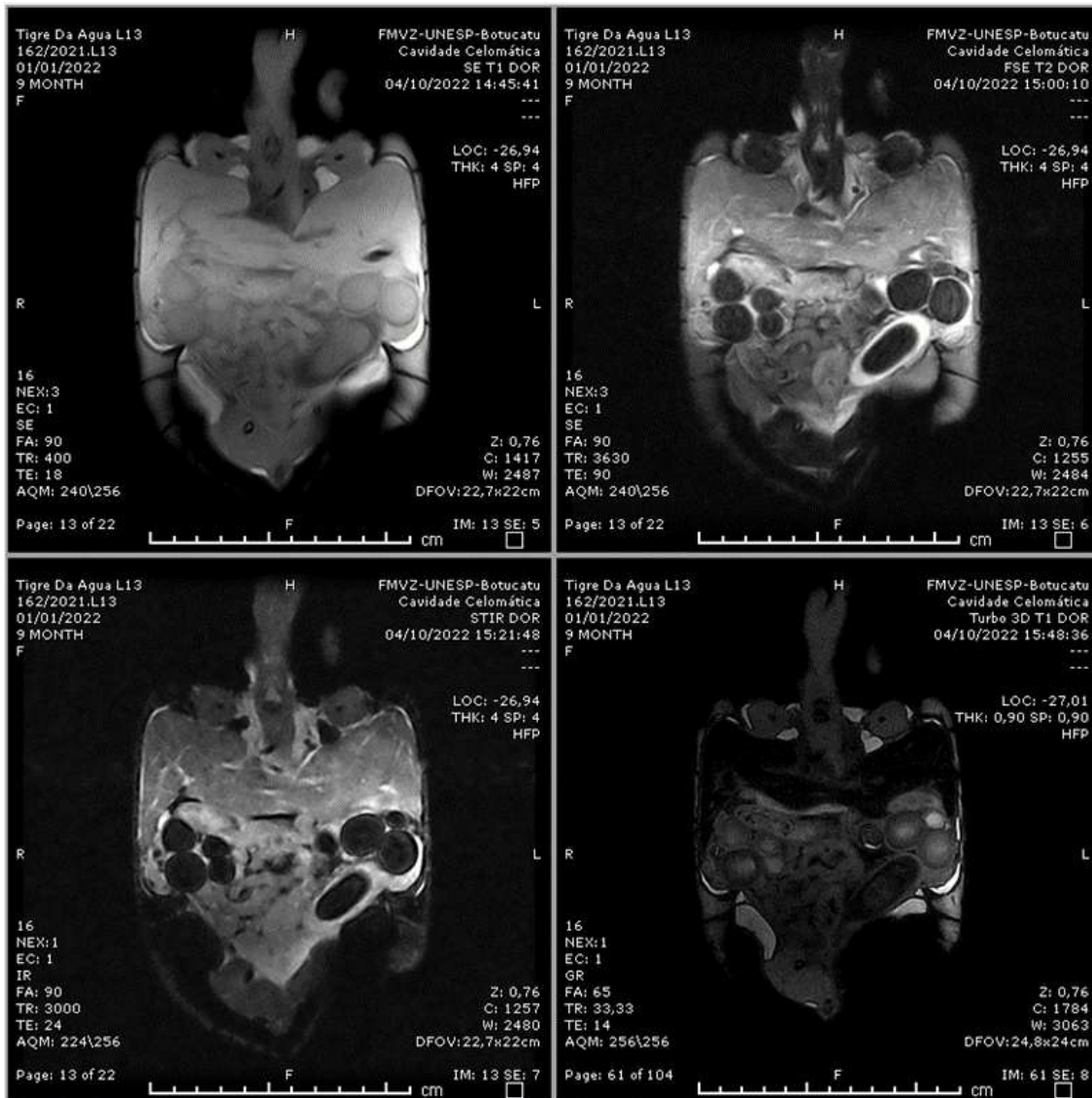

Figure 8. CT dorsal section, in a window suitable for bone (A) and for soft tissues (B), of *Trachemys scripta elegans* in a 90-day postoperative period after removal of ovarian tissue using the Ovariectomy technique by excision and occlusion of the port vascular. HU measurement was performed in circumscribed medium attenuation tissue compatible with connective tissue in a location located in the region where the surgery was performed

One of the advantages of using computed tomography is the condition of morphometric analysis with mathematical data of structures with infrastructural contrast and anatomical identification. In the CT reconstruction of the images, two- and three-dimensional representations of the animals' coelom, as well as the ovaries and adjacent tissues, were generated by volumetric 3D reconstructions when compared to two-dimensional MRI reconstructions. In assessing the distribution of ovaries and their relationship with adjacent tissues, dorsal sections have the advantage of wider spatial observation when compared to other sections. CT made it possible to distinguish the regions of eggs and follicles, as well as scarring reactions after surgical removal of the ovaries, as well as to evaluate the distribution and morphology of medium and large blood vessels using the angioTomo reconstruction tool.

Main attributions of the Technique used for Magnetic Resonance Imaging (MRI):

The images obtained for magnetic resonance were of the same planes and regions previously mentioned for CT, providing anatomical and structural data; the images were compared between magnetic resonance imaging and computed tomography regarding the feasibility of techniques for evaluating the internal structures of eggs and follicles, as well as for surgical planning and evaluation of post-surgical results based on the observation of tissue remodeling or healing after removal of the ovaries. In MRI techniques, the T1 phase provides hypersignal linked to fat, while in T2 the hypersignal is linked to fluid, characterizing the follicles filled with tissue compatible with fat and the presence of fluids in the shell of unfertilized eggs, in "Stir" it can tissue connected to fat inside the follicle can be observed, whereas in Turbo 3D the hypersignal is linked to the same characteristics of related tissues in T1. Fig. 8.



(a)

Figure 9. MRI dorsal section showing the different attenuation in T1, T2, Stir and Turbo 3D phases in tortoises

Comparison of computed tomography (CT) and magnetic resonance imaging (MRI) technique:

Evaluating by MRI in the T2 phase, the presence of fluid was observed in the shell of the eggs, demonstrating properties of non-fertilized eggs. Follicular atresia in mammalian and non-mammalian vertebrates has been studied and compared for a long time, and there are reports that vitellogenic follicles become atretic due to inadequate gonadotropic stimulation or due to an irregular balance of several hormones. In lizards and snakes, atretic eggs or follicles are described as a vitellogenic egg that was not fertilized, eliminated at or close to parturition in viviparous animals. Histological analyzes showed the appearance of degenerating eggs at the beginning of the ontogenetic stage (under shape change characteristics) with spots, clusters of apparently dead cells (Corrêa, 2019). Fig. 9.

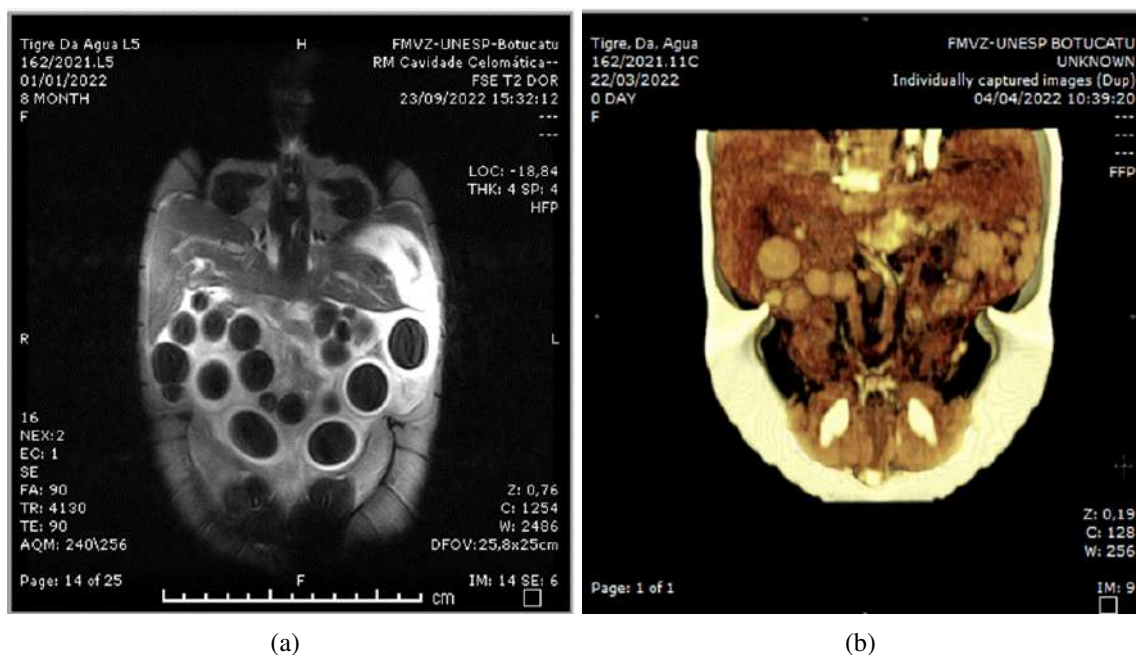


Figure 10. Contrast-enhanced MRI (A) and CT and 3D reconstruction (B) in *Trachemys scripta elegans* showing preovulatory follicular stasis and postovulatory phase with egg retention

The MRI evaluation in the T1 phase demonstrated the presence of Isosignal and slight Hyposignal inside the eggs, as well as in liver tissues linked to the presence of fat in both tissues. By the MR and CT techniques evaluated, it was possible to detail the presence of post-surgical remodeling, with formation of connective tissue in the places where the ovarian structures were performed and surgical ligatures were made of the blood vessels that irrigate the ovaries of the animals under study, the images were compatible with the histology findings with connective tissue and small area of tissue necrosis due to lack of blood supply at the site. Fig. 10.

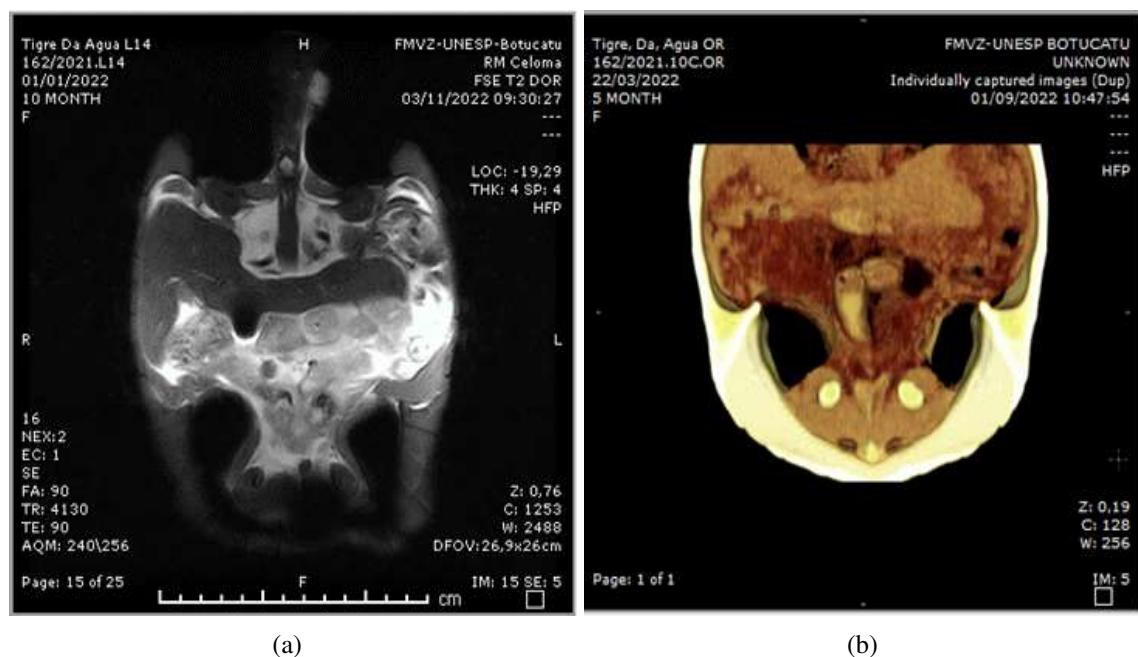


Figure 11. MRI (A) and CT with the use of contrast and 3D reconstruction (B) in *Trachemys scripta elegans* in a 90-day postoperative period after removal of ovarian tissue using the ovariectomy technique by excision and occlusion of the vascular supply. Two circumscribed structures of moderate hypersignal compatible with location of connective tissue (*) are observed.

Discussion

For years, several drugs have been used with very high doses for chemical containment and anesthesia in reptiles. An option for reducing these drugs is the use of analgesia and multimodal anesthesia, which is defined as the use of more than one pharmacological class of analgesic medication targeting different receptors along the pain pathway in order to improve analgesia and reduce side effects [Schwenk and Mariano \(2018\)](#).

In the present research, the use of dissociatives in two drops or not, were different from the findings by [Adel et al. \(2017\)](#) who worked with higher doses with up to 120mg/kg of ketamine. Thus proposing the use of lower doses of ketamine and the use of Detomidine in combination with other drugs that were reversed at the end of the surgical procedures, which were unprecedented, without mentioning the use in the doses of these drugs in the literature.

The blood biochemistry values in the present study for the Urea parameters were higher in group 1 and similar in group 2 to those obtained by [gradela2020](#) serum. For Creatinine, the values were lower for both groups than those obtained by [Gradela et al. \(2020\)](#).

For uric acid, the values were higher for both groups than those obtained by [Gradela et al. \(2020\)](#), and [Kennedy et al. \(2012\)](#) in young Kemp's ridleys in healthy animals

For ALT (TGP) the parameters were lower for group 1 and higher in group 2.

For AST (TGO) the values were lower in group 1 and higher in group 2 than those obtained by [Gradela et al. \(2020\)](#).

For group 2 (N = 11) the Protein values were lower than the values obtained by [Gradela et al. \(2020\)](#).

For the Alkaline Phosphatase (A.F) values, the values were higher than the values obtained for *Podocnemis expansa* by Santos et al. (2005). For albumin values, the results were lower than those obtained by gradela2020serum.

When AST values are high, it can suggest signs of lipidosis or liver damage, and in a group of animals with pathology, internal coelomic changes with marked presence of fatty liver were confirmed at the time of surgery Rivera (2008). ALT has low activity in reptile plasma and is therefore less reliable than AST for assessing liver damage Almosny and Monteiro (2007); Campbell and Ellis (2004).

Comparing the groups of animals with conditions and healthy animals in Table 2, statistical differences were observed for Uric Acid and Creatinine and for both groups higher levels of urea were presented, which which may suggest kidney damage, or also be a normal physiological phase, where increased urea and uric acid may be present in reproductively active animals, and may also be a change secondary to dehydration Rivera (2008).

The hematology results for group 2 (N = 10), for the red series were lower for Erythrocytes compared to the results obtained by Medeiros et al. (2012) and Gradela et al. (2017), for hemoglobin and hematocrit they were higher than for Medeiros et al. (2012), and Gradela et al. (2017), for VCM results were higher and for CHCM they were lower than those of Gradela et al. (2017) for plasma and thrombotic values were not found in the literature for the species.

The results of the white series for leukocytes were lower than the results for Medeiros et al. (2012) and Gradela et al. (2017), for Heterophiles it was higher than the results for Medeiros et al. (2012), for Azurophiles it was higher than for Bergamini (2016) in the species *Chelonoidis carbonaria*, eosinophils was lower than Medeiros et al. (2012), basophils and lymphocytes were higher than Medeiros et al. (2012) and monocytes were lower than Medeiros et al. (2012).

The decrease in Erythrocytes suggests conditions of dehydration, inadequate nutrition, erythrolysis (autoimmune, by hemoparasites, by hemorrhage), chronic disease, non-regenerative anemia and renal disease Wilkinson (2004); Selleri and Hernandez-Divers (2006), in the same way an increase in Hematocrit may be related dehydration is linked to non-regenerative anemia, giving a false sense of normal hematocrit in Selleri and Hernandez-Divers (2006) kidney disease.

There is an inverse relationship between the size of erythrocytes and the total number of circulating cells; thus, as MCV increases, the number of circulating erythrocytes decreases. Mature erythrocytes from reptiles have a higher MCV compared to birds, fish and mammals, published data for turtles, respectively (500 to 540 fl). Campbell (1998); Raskin (2000).

Thrombocytes play an active role in thrombus formation, blood clotting and wound healing. In addition, they have a pluri-potential character in anemic conditions, they can transport oxygen, supplying the demand caused by the loss of erythrocytes Frye (1991). Likewise, they also appear to have phagocytic capacity under certain conditions and before certain chemotactic agents. Abnormal thrombocytes may appear, with polymorphic nuclei; its presence is believed to be associated with severe inflammatory diseases Frye (1991).

Heterophils are mainly phagocytic cells so significant increases are associated with inflammatory diseases, especially infectious diseases or those involving tissue damage, described also in liver or kidney infection or inflammation, in acute liver inflammation or in

acute kidney disease [Selleri and Hernandez-Divers \(2006\)](#) . Increased azurophils have been described in association with inflammation and infection, and as parasitism [Salakij et al. \(2002\)](#).

Increased basophils have been linked to the presence of parasitic infections (intestinal parasites and occasionally hemoparasites) and viral [Innis et al. \(2007\)](#) infections.

The increase in lymphocytes is described in association with inflammation, parasitic and viral infections and neoplasms such as leukemia, as well as wound healing conditions [STRIK et al. \(2007\)](#); [Silverstone et al. \(2007\)](#).

Increased monocytes are associated with inflammatory diseases such as stomatitis and chronic nephritis, as well as granulomatous hepatitis. Peripheral blood monocytes often exhibit phagocytic activity. Erythrophagocytosis and leukophagocytosis by these cells may be associated with anemia and the presence of infectious diseases [STRIK et al. \(2007\)](#); [Simpson \(2006\)](#).

In the comparison of the Blood Hemogram exams of the animals that presented pathological conditions (N=6) and healthy (N=4) in the Table 2, statistical differences were observed for Thrombocytes, Azurophils, and Basophils in both groups

In the morphometric evaluation, abnormal thrombocytes may appear, with nuclei polymorphic; its presence is believed to be associated with severe inflammatory diseases [Frye \(1991\)](#). Increased azurophils have been described in association with inflammation and infection, and as parasitism [Salakij et al. \(2002\)](#). Increased basophils have been linked to the presence of parasitic infections (intestinal parasites and occasionally hemoparasites) and viral infections [Innis et al. \(2007\)](#).

It can be considered that hematological alterations in chelonians whose clinical and physical evaluation is difficult due to their anatomy complement the diagnoses by advanced magnetic resonance imaging and computed tomography that go beyond the plastron and shell, providing valuable clinical information to be considered during pre-surgical planning and post-surgical

The results of the study reported here have the objective of serving as an aid in the choice of imaging techniques to be chosen for future studies with identification and measurement of eggs and follicles in tartarugas, as well as serving as pre-surgical planning parameters and monitoring of post-surgical results in the species in question

For the present study, MR provided an excellent contrast to two tissue moles and produced an enrichment in the evaluations proposed here in the quality of images of the majority of the structures of tissue moles, as well as being described by other authors [Hage and Iwasaki \(2009\)](#).

As images selected were slices in the dorsal plane with T2 weighting, protocols to obtain good quality magnetic resonance images for each phase of the cycle of American water turtles twelve as well as previous articles described.

The remaining ovaries as well as the eggs and follicles were located ventrocaudally in the coelomatic cavity. The interior of two follicles has signal intensity similar to that of the liver [Lima \(2002\)](#), due to the presence of fat tissue both in the liver and in the egg gem [Fernandes \(2014\)](#) on T2-weighted images, which can be identified due to the slightly hypointense signal (Fig.5) .

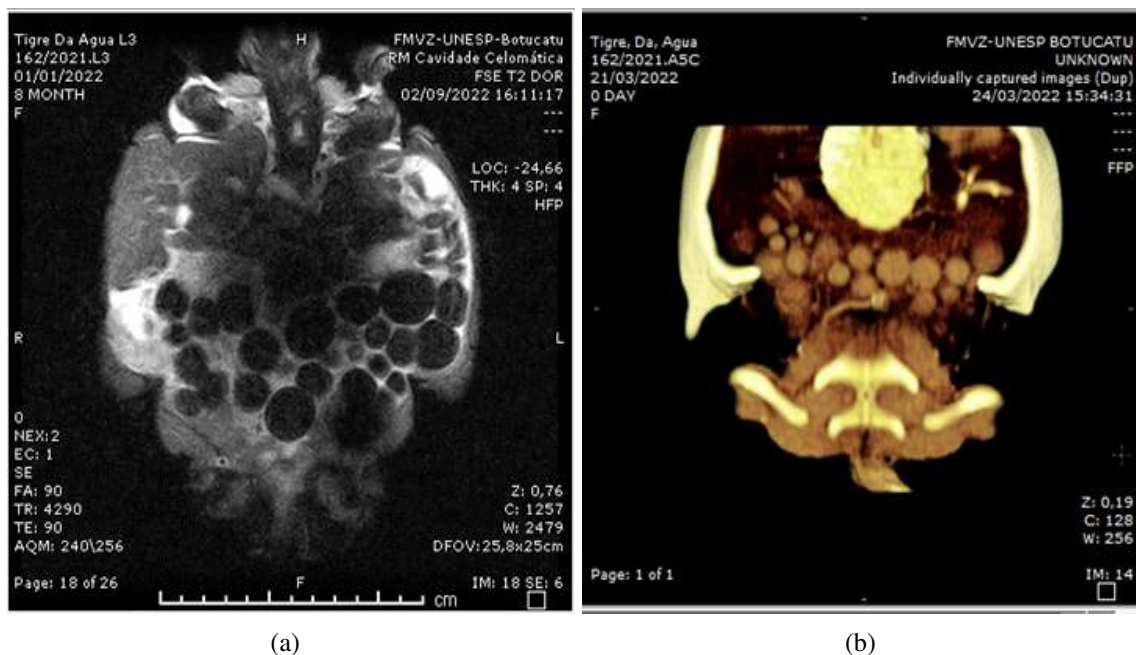


Figure 12. MRI (A) and CT with the use of contrast and 3D reconstruction (B) in *Trachemys scripta elegans* presenting pre-ovulatory follicular stasis

Regarding the computed tomography exam, the density of the post-surgical scar tissue (HU) was on average 80 HU, showing the difference in the density of two follicles measured by [da Silva et al. \(2017\)](#), where the images will show the presence of circumscribed structures, with dimensions varying from 1.10 to 2.70 cm, with a density of 104.57 Housing Units (HU), located in two ovarian topography. A Hounsfield scale is used to measure the attenuation coefficient of a feixe of X-rays passing through the body, in this scale, the radiodensity of distilled water under standard conditions of temperature and pressure is defined as zero Hounsfield units (HU), as for Radiodensity of ar under the same conditions is defined as -1000 HU and at dense bone, 3000 HU [Buzug \(2008\)](#).

Tomography was evaluated in the presence of scar tissue with the presence of fibrosis in the mid-caudal region of the coelomatic cavity, ventral to the carapace corresponding to the area of realization of the two-vessel ligation and surgical removal of the ovary.

One of the limitations of both computed tomography and magnetic resonance imaging is the artifacts caused in some circumstances such as movement of the animal's intestinal tract, presence of radiopaque content in GI treatment, due to ingestion of metallic elements during animal feeding (air).

As in other imaging diagnostic methods, magnetic resonance (MR) and computed tomography are subject to different types of artifacts that can confuse the moment of interpretation or even reduce the quality of the images, being important to recognize the artifacts in order to differentiate between them. the anatomical characteristics or even pathological processes, being the result of the acquisition and manipulation of images and/or characteristics of the patient [Palácio et al. \(2002\)](#)

The trachemys are generally omnivorous animals in nature, eating leaves, flowers and fruits, in addition to plants, small invertebrates among other foods that they can find not only, due to their availability or habit of ingesting soil or air (normally found in terrariums prepared

for breeding animals (geophagy) is a habit common to many species of chelonians (Matushima 2001). Mas (2001)

The metals present in the sediment can be remobilized by water through changes in the physical-chemical characteristics of our rivers, also raising the seas, exercising a biological function they function in aquatic ecosystems, therefore, depending on the characteristics of the two metals and their concentration, can present toxicity for plant and animal organisms (de Sa, 2016). Artifacts will also occur in our tests due to the presence of a foreign body such as metal tags or microchips or rings, typically used to identify two animals of a conservation species ambient Marco et al. (2012). Fig.6

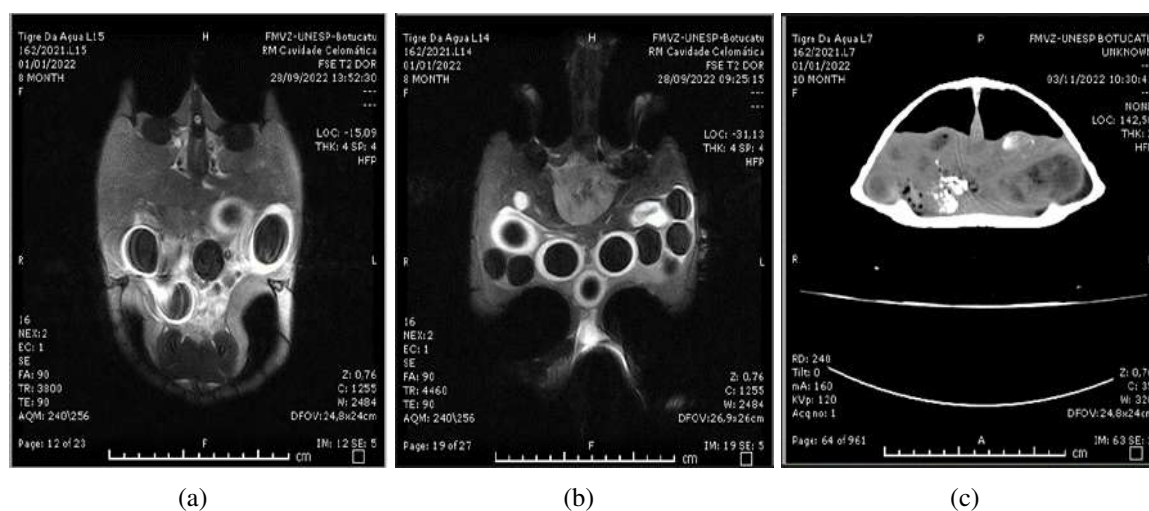


Figure 13. MR artifact (A) caused by movement demonstrating double image in eggs, (B) artifact caused by metallic structure in pelvic limb (Chip) and (C) CT artifact caused by presence of metal in digestive tract

Conclusion

Therefore, we can conclude that the image diagnosis, in the modalities of magnetic resonance and tomography, allowed to identify the presence of eggs and follicles in the pre and post ovulatory phase in the different evaluated animals and different phases of the estrous cycle, to differentiate periovarian tissues and of eggs and follicles with their different physicochemical characteristics well identified mainly on magnetic resonance imaging, working with imaging methods that are well suited for surgical planning of ovariectomy and post-surgical follow-up of these animals.

Thanks

Thanks to the coordination for the improvement of Personnel in Higher Education (Capes) - Financing code 001.

To the Graduate Program in Wild Animals, the Faculty of Veterinary Medicine and Zootechnics (FMVZ) for all the institutional support in the realization of the images.

References

- Adel, M., Sadegh, A. B., Arizza, V., Abbasi, H., Inguglia, L., and Saravi, H. N. (2017). Anesthetic efficacy of ketamine–diazepam, ketamine–xylazine, and ketamine–acepromazine in caspian pond turtles (*mauremys caspica*). *Indian Journal of Pharmacology*, 49(1):93.

- Almosny, N. and Monteiro, A. (2007). Patologia clínica. *Tratado de Animais Selvagens: medicina veterinária. Roca, São Paulo*, pages 939–966.
- Bergamini, B. C. d. S. (2016). Variação sazonal dos parâmetros hematológicos e bioquímicos do jabuti piranga (*Chelonia carbonaria*).
- Buzug, T. (2008). Computed tomography: from photon statistics to modern cone-beam ct.-springer science & business media.
- Cadi, A., Delmas, V., Prévot-Julliard, A.-C., Joly, P., Pieau, C., and Girondot, M. (2004). Successful reproduction of the introduced slider turtle (*Trachemys scripta elegans*) in the south of France. *Aquatic conservation: Marine and Freshwater ecosystems*, 14(3):237–246.
- Campbell, T. (1998). Interpretation of the reptilian blood profile. *Exotic Pet Practice*, 3(5):33–+.
- Campbell, T. W. and Ellis, C. (2004). Hematology of reptiles. *Veterinary hematology and clinical chemistry*, pages 259–276.
- Corrêa, P. G. (2019). *Monitoramento e estudos moleculares de ovos atrésicos de serpentes do gênero Bothrops*. PhD thesis, Universidade de São Paulo.
- da Silva, J. P., Michelon, F., Fogaça, J. L., de Campos Vettorato, M., Castiglioni, M. C. R., and de Vasconcelos Machado, V. M. (2017). Utilização da tomografia computadorizada para diagnóstico de retenção de folículos em jabuti-relato de caso. In *VI JORNACITEC-Jornada Científica e Tecnológica*.
- Ernst, C. H., Barbour, R. W., and Altenburg, R. (1989). *Turtles of the World*, volume 272. Springer.
- Fernandes, E. A. (2014). *Características físicas e químicas de ovos provenientes de diferentes sistemas de produção*. PhD thesis, Universidade de Lisboa (Portugal).
- Frye, F. (1991). Biomedical and surgical aspects of captive reptile husbandry. malabar. FL: Krieger Publishing Co.
- Furtado, G. D. and da Silva Sobral, F. E. (2020). Contenção mecânica de animais: revisão bibliográfica. *ENVIRONMENTAL SMOKE*, 3(3):38–47.
- Gradela, A., Souza, V., Queiroz, M., Constantino, A., Faria, M., Pires, I., and Correa, F. (2020). Serum biochemistry of *Trachemys scripta elegans* and *Trachemys dorbignyi* (Testudines: Emydidae) bred in captivity in the northeastern semiarid region of Brazil. *Veterinary World*, 13(6):1083.
- Gradela, A., Souza, V. N., Queiroz, M. M. d., Constantino, A. d. C., Bandeira, C. G., Faria, M. D. d., Milanelo, L., Franzo, V. S., and Corrêa, F. M. (2017). Biometria corporal e parâmetros hematológicos de *Trachemys scripta elegans* e *Trachemys dorbignyi* (Testudines: Emydidae) criadas em cativeiro em Petrolina, Pernambuco. *Pesquisa Veterinária Brasileira*, 37:83–90.
- Gumpenberger, M. (2011). Chelonians. *Veterinary computed tomography*, pages 533–544.
- Gumpenberger, M. (2017). Diagnostic imaging of reproductive tract disorders in reptiles. *Veterinary Clinics: Exotic Animal Practice*, 20(2):327–343.
- Hage, M. C. F. N. S. and Iwasaki, M. (2009). Imagem por ressonância magnética: princípios básicos. *Ciência Rural*, 39:1275–1283.
- Hooper, D. U., Chapin III, F. S., Ewel, J. J., Hector, A., Inchausti, P., Lavorel, S., Lawton, J. H., Lodge, D., Loreau, M., Naeem, S., et al. (2005). Effects of biodiversity on ecosystem functioning: a consensus of current knowledge. *Ecological monographs*, 75(1):3–35.
- Innis, C. J., Tlustý, M., and Wunn, D. (2007). Hematologic and plasma biochemical analysis of juvenile head-started northern red-bellied cooters (*Pseudemys rubriventris*). *Journal of Zoo and Wildlife Medicine*, pages 425–432.
- Kennedy, A., Innis, C., and Rumbelha, W. (2012). Determination of glomerular filtration rate in juvenile Kemp's ridley turtles (*Lepidochelys kempii*) using iohexol clearance, with

- preliminary comparison of clinically healthy turtles vs. those with renal disease. *Journal of Herpetological Medicine and Surgery*, 22(1-2):25–29.
- Krautwald-Junghanns, M.-E., Pees, M., and Reese, S. (2010). *Diagnostic imaging of exotic pets: birds-small mammals-reptiles*. Schlütersche.
- Kummrow, M. S., Smith, D. A., Crawshaw, G., and Mastromonaco, G. F. (2010). Characterization of fecal hormone patterns associated with the reproductive cycle in female veiled chameleons (*chamaeleo calyptratus*). *General and comparative endocrinology*, 168(3):340–348.
- Lima, C. A. (2002). Estudo comparativo das seqüências rápidas ponderadas em t2, utilizando sincronização respiratória, apnéia, supressão de gordura e bobina de sinergia para a avaliação do fígado pela ressonância magnética.
- Mackey, E. B., Hernandez-Divers, S. J., Holland, M., and Frank, P. (2008). Clinical technique: application of computed tomography in zoological medicine. *Journal of exotic pet medicine*, 17(3):198–209.
- Mader, D. and Divers, S. (2005). *Reptile Medicine and Surgery - E-Book*. Elsevier Health Sciences.
- Mans, C. and Sladky, K. (2012). Diagnosis and management of oviductal disease in three reared slider turtles (*trachemys scripta elegans*). *Journal of Small Animal Practice*, 53(4):234–239.
- Marco, A., Abella, E., Liria, A., Martins, S., and de Santos, N. (2012). Manual para a monitorizacao de tartarugas marinhas nas ilhas de cabo verde. *Zoologia Caboverdiana*, 3:24–47.
- Mas, M. (2001). Chelonian noninfectious diseases. *Biology, Medicine and Surgery of South America Wild Animals*. Iowa State University Press, Ames, pages 25–27.
- Medeiros, N. C., Locatelli-Dittrich, R., Schmidt, E., Alvares, A. A., Patrício, L. L., Lange, R. R., and de Souza, R. A. (2012). Effect of the blood collection site on the hematological parameters in red-eared slider, *trachemys scripta elegans*. *Pesquisa Veterinária Brasileira*, 32:37–40.
- Mietchen, D., Keupp, H., Manz, B., and Volke, F. (2005). Non-invasive diagnostics in fossils-magnetic resonance imaging of pathological belemnites. *Biogeosciences*, 2(2):133–140.
- Palácio, G. A., Francisco, V. V., Abbehusen, C. L., Tiferes, D. A., D'ippolito, G., Szejnfeld, J., et al. (2002). Artefatos em ressonância magnética do abdome: ensaio iconográfico. *Radiologia Brasileira*, 35:371–376.
- Raskin, R. E. (2000). Reptilian complete blood count. *Laboratory Medicine: Avian and exotic pets*. WB Saunders, Philadelphia. 486p, pages 193–204.
- Rivera, S. (2008). Health assessment of the reptilian reproductive tract. *Journal of Exotic Pet Medicine*, 17(4):259–266.
- Salakij, C., Salakij, J., Apibal, S., Narkkong, N.-A., Chanhom, L., and Rochanapat, N. (2002). Hematology, morphology, cytochemical staining, and ultrastructural characteristics of blood cells in king cobras (*ophiophagus hannah*). *Veterinary Clinical Pathology*, 31(3):116–126.
- Santos, A., Malta, T., Mundim, A., Júnior, J. A., and Carvalho, S. (2005). Variação dos constituintes bioquímicos sanguíneos de tartarugas-da-amazônia (*podocnemis expansa*, schweigger 1812)(*testudinata*) mantidas em criatório comercial. *Archives of Veterinary Science*, 10(3).
- Schwenk, E. S. and Mariano, E. R. (2018). Designing the ideal perioperative pain management plan starts with multimodal analgesia. *Korean Journal of Anesthesiology*, 71(5):345–352.
- Selleri, P. and Hernandez-Divers, S. J. (2006). Renal diseases of reptiles. *Veterinary Clinics: Exotic Animal Practice*, 9(1):161–174.

- Silverstone, A. M., Gamer, M. M., Wojcieszyn, J. W., Couto, C. G., and Raskin, R. E. (2007). Acute lymphoblastic leukemia in a diamondback terrapin, *malaclemys terrapin*. *Journal of Herpetological Medicine and Surgery*, 17(3):92–99.
- Simpson, M. (2006). Hepatic lipidosis in a black-headed python (*aspidites melanocephalus*). *Veterinary Clinics: Exotic Animal Practice*, 9(3):589–598.
- Straub, J. and Jurina, K. (2001). Magnetic resonance imaging in chelonians. In *Seminars in avian and exotic pet medicine*, volume 10, pages 181–186. Elsevier.
- STRIK, N. I., ALLEMAN, A. R., and HARR, K. E. (2007). Circulating inflammatory cells. In *Infectious diseases and pathology of reptiles*, pages 181–232. CRC Press.
- Thrall, M. A. (2007). *Hematologia e bioquímica clínica veterinária*. Editora Roca.
- Walter, T., Shattuck, D. W., Baldock, R., Bastin, M. E., Carpenter, A. E., Duce, S., Ellenberg, J., Fraser, A., Hamilton, N., Pieper, S., et al. (2010). Visualization of image data from cells to organisms. *Nature methods*, 7(3):S26–S41.
- Wilkinson, R. (2004). Clinical pathology. *Medicine and surgery of tortoises and turtles*, pages 141–186.
- Wortman, J. (1986). Principles of x-ray computed tomography and magnetic resonance imaging. In *Seminars in veterinary medicine and surgery (small animal)*, volume 1, pages 176–184.