



REPÚBLICA BOLIVARIANA DE VENEZUELA  
UNIVERSIDAD DE LOS ANDES  
FACULTAD DE MEDICINA  
POSTGRADO DE NEUROLOGÍA  
HOSPITAL UNIVERSITARIO DE LOS ANDES

DESARROLLO EMBRIONARIO DE LA CORTEZA CEREBRAL Y MECANISMOS FISIOPATOLÓGICOS INVOLUCRADOS EN LA ESQUICENCEFALIA. DESCRIPCIÓN DE UN CASO CLÍNICO. IMPORTANCIA DE LA PLASTICIDAD SINÁPTICA EN EL DESARROLLO FUNCIONAL CEREBRAL. CENTRO CLÍNICO SAN CRISTÓBAL. CONSULTA EXTERNA DE NEUROLOGÍA. TÁCHIRA-VENEZUELA.2014.

**AUTOR:** JOSÉ A. COLMENARES R.

**TUTOR Y ASESOR METODOLÓGICO:** DR. HILARIÓN ARAUJO

MÉRIDA, VENEZUELA, 2014

DESARROLLO EMBRIONARIO DE LA CORTEZA CEREBRAL Y MECANISMOS FISIOPATOLÓGICOS INVOLUCRADOS EN LA ESQUICENCEFALIA. DESCRIPCIÓN DE UN CASO CLÍNICO. IMPORTANCIA DE LA PLASTICIDAD SINÁPTICA EN EL DESARROLLO FUNCIONAL CEREBRAL. CENTRO CLÍNICO SAN CRISTÓBAL. CONSULTA EXTERNA DE NEUROLOGÍA. TÁCHIRA-VENEZUELA.2014.

TRABAJO ESPECIAL DE GRADO PRESENTADO POR EL MÉDICO CIRUJANO JOSÉ ALEJANDRO COLMENARES RUGELES. CI: 5.028.771, ANTE EL CONSEJO DE LA FACULTAD DE MEDICINA DE LA UNIVERSIDAD DE LOS ANDES, COMO CREDENCIAL DE MÉRITO PARA LA OBTENCIÓN DEL GRADO DE NEUROLOGÍA.

**Autor:** José Alejandro Colmenares Rugeles.

Médico Cirujano egresado de La Escuela de Medicina de La Universidad de los Andes, Mérida.  
Postgrado asistencial de Neurología, I.A.H.U.L.A.

**Tutor y Asesor Metodológico:** Dr. Hilarión Araujo.

Profesor de la Universidad de Los Andes, médico especialista en Neurología. Profesor ordinario del Departamento de Medicina de la Facultad de Medicina, Jefe de la Unidad de Neurología del Instituto Autónomo Hospital Universitario de los Andes, Mérida, Venezuela.

## **Agradecimientos.**

Principalmente a Dios por concederme la vida.

A la Universidad de los Andes y sus autoridades por permitir formarnos profesionalmente con una extraordinaria calidad.

A las autoridades del Servicio de Neurología del I.A.H.U.L.A.

A los pacientes por ser la razón de ser de nuestra profesión.

## **Índice de Contenidos.**

Agradecimientos.....	Pag.2
Índice de Contenidos.....	Pag.3
Resúmenes.....	Pag.4
Planteamiento, Formulación y Justificación del Problema.....	Pág.6
Objetivo General y Específicos.....	Pág.7
Definición de Términos.....	Pag.8
Marco de Antecedentes.....	Pag.9
Marco Teórico.....	Pág.10
Metodología.....	Pág.15
Desarrollo del Caso Clínico.....	Pag.16
Discusión.....	Pag.27
Conclusiones.....	Pag.30
Referencias bibliográficas.....	Pág.31
Anexos.....	Pag.34

**Desarrollo embrionario de la corteza cerebral y mecanismos fisiopatológicos involucrados en la Esquicencefalia. Descripción de un caso clínico. Importancia de la Plasticidad Sináptica en el desarrollo funcional cerebral. Centro Clínico San Cristóbal. Consulta externa de Neurología. Táchira-Venezuela. 2014.**

**Resumen.**

El desarrollo del Sistema Nervioso Central es un proceso complejo constituido por múltiples mecanismos celulares y moleculares, ampliamente regulados, donde concuerdan la generación, proliferación, diferenciación y migración de numerosos grupos neuronales, con el establecimiento de redes neurales. Aún finalizada la etapa de desarrollo el sistema conserva la capacidad de cambiar y modificarse a través de procesos de Plasticidad Sináptica. La Esquicencefalia involucra una lesión producida por una alteración durante el proceso de migración neuronal, en el desarrollo cortical cerebral.

**Objetivo:** Describir los principales procesos en la formación embrionaria de la corteza cerebral y el mecanismo fisiopatológico de la esquicencefalia, así como destacar la importancia que tuvieron los fenómenos de plasticidad sináptica en el desarrollo funcional cerebral de nuestro paciente.

**Método:** Describiremos la evolución de un paciente observado en nuestra consulta externa de Neurología, desde su nacimiento hasta la actualidad. Se realizará en el marco de una revisión documental sobre alteraciones congénitas en el desarrollo de la corteza cerebral y la plasticidad sináptica, los dos temas esenciales involucrados, en el contexto de un modelo observacional retrospectivo simple.

**Conclusiones:** En el caso clínico se apreció el resultado de la conjugación entre los diferentes mecanismos generadores de cambio estructural y funcional en el Sistema Nervioso Central donde se adaptaron al daño estructural para contrarrestar paulatinamente las manifestaciones funcionales de tal entidad, por lo que en la actualidad tenemos un paciente con niveles de discapacidad mínimos y un óptimo grado de desarrollo neuropsicomotor.

**Palabras Claves:** Desarrollo Psicomotor, Esquicencefalia, Neurulación, Proliferación Neuronal, Especialización Celular, Migración Neuronal, Plasticidad Sináptica.

**Embryonic development of the cerebral cortex and pathophysiological mechanisms involved in schizencephaly. Description of a clinical case. Importance of Synaptic Plasticity in brain functional development. Clinical Center San Cristobal. Outpatient Neurology. Tachira-Venezuela. 2014.**

**Summary.**

The development of the central nervous system is a complex process consisting of multiple cellular and molecular mechanisms widely regulated, where consistent generation, proliferation, differentiation and migration of several neuronal groups, with the establishment of neural networks. Yet completed the development stage the system retains the ability to change and modify processes through Synaptic Plasticity. The schizencephaly involving an injury caused by an alteration in the process of neuronal migration in the cerebral cortical development.

**Goal:** To describe the main processes in the embryonic formation of the cerebral cortex and the pathophysiological mechanism of schizencephaly and highlight the importance that the phenomena of synaptic plasticity in brain functional development of our patient.

**Method:** We will describe the evolution of a patient seen in our outpatient Neurology, from birth to the present. It will take place in the context of a literature review on congenital abnormalities in the development of the cerebral cortex and synaptic plasticity, the two main issues involved in the context of a simple retrospective observational model.

**Conclusions:** In the clinical case, the result of conjugation between the different mechanisms generating structural and functional changes in the central nervous system where they adapted to structural damage to gradually offset the functional manifestations of such entity is appreciated, so that at present we have a patient with minimal levels of disability and neuropsychomotor optimum development.

**Keywords:** Psychomotor development, schizencephaly, Neurulation, neuronal proliferation, cell specialization, neuronal migration, Synaptic Plasticity.

### **Planteamiento del Problema.**

Las alteraciones en el desarrollo embrionario del encéfalo, específicamente aquellas que involucran la corteza cerebral, representan entidades patológicas congénitas cuya presencia en nuestro desempeño asistencial no es despreciable, y por el contrario, su incidencia es relativamente alta con respecto a otros defectos congénitos que afectan el desarrollo del Sistema Nervioso Central. Considerando las implicaciones clínicas consecuentes a una malformación embrionaria severa de la corteza cerebral y el impacto que sufre el normal desarrollo Psíquico y Somático en estas circunstancias, vale la pena destacar hasta qué punto los mecanismos biomoleculares implicados en la Plasticidad Sináptica, activos en estas condiciones, se traducen en un proceso de compensación biológica que logra equilibrar el desenvolvimiento natural del crecimiento y desarrollo.

### **Formulación del Problema.**

Se destaca la expresión clínica de la esquicencefalia como alteración congénita en el desarrollo de la corteza cerebral y la relevancia que tienen los principales mecanismos subyacentes de la plasticidad sináptica en el desarrollo neurológico postnatal de nuestro paciente.

### **Justificación.**

Con el concepto de “Plasticidad Sináptica” se denota un gran número de mecanismos y procesos moleculares que tienen su asiento natural en la Neurona, la unidad funcional del Sistema Nervioso Central, implicados en la gran mayoría de las funciones encefálicas y constituyentes biológicos del cambio estructural y funcional en el tejido nervioso. El cambio en el cerebro se traduce en evolución, crecimiento y desarrollo de capacidades, pero en muchos escenarios lo hace en el sentido de la recuperación de la función perdida. En todos los ámbitos, esencialmente la plasticidad sináptica es cambio estructural y consecuentemente funcional, por lo que se ha reconocido legítimamente participe de todas las funciones cerebrales. En este sentido queda justificada la realización de toda investigación formal que ilustre dicha importancia.



### **Objetivo General.**

Describir los principales procesos implícitos en la formación embrionaria de la corteza cerebral y el mecanismo fisiopatológico de la esquizencefalia, así como destacar la importancia que tuvieron los fenómenos de plasticidad sináptica en el desarrollo funcional cerebral del paciente en estudio.

### **Objetivos Específicos.**

1) Describir, de manera sintética, los principales mecanismos moleculares subyacentes en el Desarrollo Embrionario de la Corteza Cerebral y cómo las modificaciones patológicas y deletéreas de este proceso llegan a expresarse desde el punto de vista clínico.

2) Exponer detalladamente un caso clínico, extraído de la actividad médica asistencial cotidiana y cuya patología esencial está representada por un defecto congénito en el desarrollo de la corteza cerebral, con la finalidad de ejemplificar las manifestaciones reales de la plasticidad sináptica.

3) Revisar sintéticamente los principales procesos y mecanismos constituyentes de la plasticidad sináptica y sus implicaciones en las Funciones Cerebrales.

## **Definición de Términos.**

### **1) Desarrollo Psicomotor:**

Constituye un aspecto evolutivo del ser humano. Es la progresiva adquisición de habilidades, conocimientos y experiencia en el niño, siendo la manifestación externa del proceso de maduración del Sistema Nervioso Central, y que no sólo se produce por el mero hecho de crecer sino bajo la influencia del entorno de este proceso. (4).

### **2) Esquicencefalia:**

Es un trastorno de la migración neuronal caracterizado por hendiduras de la corteza cerebral que se extienden desde la superficie pial hasta el ventrículo lateral. En los bordes de dichas hendiduras existe una capa cortical con polimicrogiria, cuya laminación anormal está constituida por cuatro capas celulares. (11).

### **3) Neurulación:**

Proceso dentro del desarrollo embriológico en los mamíferos mediante el cual se forma el Sistema Nervioso Central a partir de la especialización de una parte del ectodermo superficial. (12).

### **5) Plasticidad Sináptica:**

Término introducido en 1890 por el psicólogo Wiliam James para definir la naturaleza modificable del comportamiento humano. En los últimos años del siglo XIX, Santiago Ramón y Cajal propuso que estas modificaciones comportamentales tendrían seguramente un sustrato anatómico. Se admite hoy que las redes neuronales que componen el Sistema Nervioso de los mamíferos permanecen plásticas, modificables, a lo largo del curso entero de la vida de estos organismos. (15).

## **Marco de Antecedentes.**

1) La esquicencefalia es un raro desorden de la migración neuronal, caracterizada por hendiduras de sustancia gris en los hemisferios cerebrales que se extienden desde la superficie pial hasta los ventrículos laterales. Esta patología es el resultado final de una amplia variedad de factores genéticos, tóxicos, metabólicos y de agentes infecciosos que ocurren durante un periodo crítico del desarrollo cerebral. Puede ser unilateral o bilateral y puede ser dividida en dos subtipos: de “labios cerrados” o tipo I, o de “labios abiertos” o de tipo II. Presentamos el caso de una paciente femenina de 37 años de edad con epilepsia y hallazgos neurorradiológicos de esquicencefalia de “labios cerrados” bilateral. (9).

2) Los trastornos de la migración neuronal comprenden un grupo de lesiones estructurales caracterizadas por la desorganización de la arquitectura cortical. Las malformaciones de la corteza cerebral son bien reconocidas más frecuentemente como causa de epilepsia, retardo en el desarrollo, déficit neurológico y retardo mental. En esta comunicación se revisa la esquicencefalia y se informa de la experiencia de los autores en el manejo de un caso. (8).

3) Se presentan dos pacientes con esquicencefalia de labio abierto, uno unilateral y otro bilateral, a los que se le realizaron estudios de potenciales evocados auditivos, visuales, cognitivos y somatosensoriales. Estos estudios permitieron obtener correlaciones clínicas e imagenológicas. Cada caso presentó un patrón específico en los potenciales evocados somatosensoriales, los que pueden confirmar la sospecha de malformaciones hemisféricas. Por el contrario, los potenciales evocados cognitivos, visuales y auditivos resultaron inespecíficos para diferenciar los tipos de esquicencefalia. (16).

4) Las sinapsis del Sistema Nervioso Central muestran diferentes formas de plasticidad. La plasticidad de largo plazo, tal como la Potenciación de Largo Plazo (LTP) o Depresión a Largo Plazo (LTD), ha sido extensivamente estudiada desde hace algunos años debido al importante papel que desempeña en los procesos de memoria y de la selectividad de conexiones neurales durante el desarrollo. La plasticidad de corto plazo (en intervalos de tiempo de milisegundos a pocos minutos) ha llamado gran atención entre los neurocientíficos recientemente. Este auge se debe probablemente a que ahora se piensa que este fenómeno se relaciona directamente con la formación de señales en el Sistema Nervioso Central. A pesar de los importantes avances en el entendimiento de la transmisión sináptica, todavía no se ha llegado a aclarar completamente los procesos de representación y procesamiento de información y cómo éstos dependen de las propiedades de la transmisión sináptica. Estos fenómenos de plasticidad de corto plazo indudablemente influyen al procesamiento de información en el circuito neural, pero muchas preguntas se mantienen aún sin respuestas satisfactorias. Se revisaron los aspectos fundamentales en este fenómeno y los avances actuales del conocimiento sobre ello. (17).

## Marco Teórico.

El Sistema Nervioso se origina a partir de la Placa Neural, una porción especializada del Ectodermo cuya transformación es inducida por la Notocorda y el Mesodermo Paraaxial, ambos tejidos inmediatamente subyacentes al ectodermo. Entre las moléculas inductoras parecen estar involucradas la familia del Factor del Crecimiento Transformante Beta (TGF- $\beta$ ), que induce la Activina, y los Factores de Crecimiento Fibroblásticos (TGF). Esta placa de Ectodermo especializado o Neuroectodermo inicia un proceso de plegamiento sobre sí mismo, desde el centro hasta los extremos, en la que gradualmente se forma una hendidura y posteriormente la fusión de sus bordes permite la constitución del tubo neural. En este proceso de plegamiento se desprenden hacia ambos lados un conjunto de células llamadas Crestas Neurales y cuyos derivados posteriores formarán los elementos del Sistema Nervioso Periférico y Sistema Nervioso Autónomo. La formación del Tubo Neural o Neurulación se inicia a principios de la cuarta semana de gestación, entre el día 22 y 23 de la misma, a la altura de los pares cuarto a sexto de somitas. Los dos tercios superiores de la placa y tubo neural constituirá el futuro encéfalo, mientras que el tercio caudal hará lo propio con la Médula Espinal. Las paredes del tubo neural sufren un engrosamiento celular y forman el encéfalo y la médula espinal mientras que el conducto neural se convierte en las cavidades ventriculares del encéfalo y la cavidad central de la médula espinal. (12).

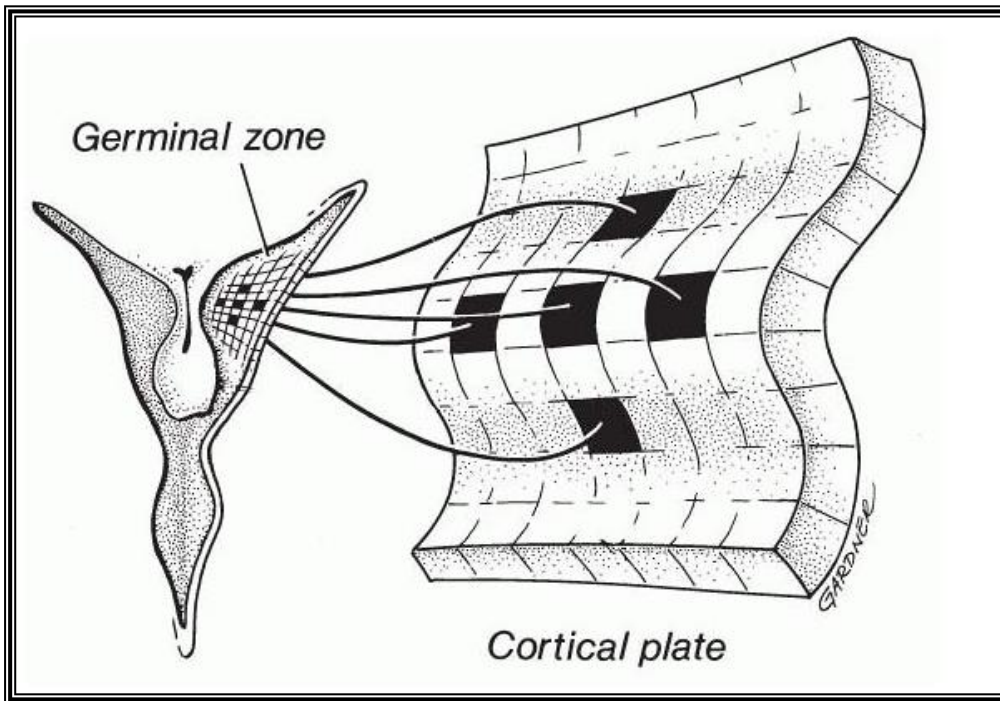
Las células primitivas destinadas a convertirse en neuronas se originan precisamente del neuroepitelio del tubo neural, las cuales proliferan activamente durante algunos días y semanas, transformándose posteriormente en Neuroblastos bipolares, emigrando una proporción de éstos en una serie de ondas hacia el borde marginal de las vesículas cerebrales primitivas para constituir la futura corteza cerebral. Migran a lo largo de un entramado radial de glía para formar la corteza en sus múltiples capas, de manera tal que las neuronas que ascienden deben pasar por otras que están ya colocadas en la corteza, lo cual ocasiona la laminación de “adentro hacia afuera”, en la que los neuroblastos que tienen poco de haberse formado y desplazado residen en la superficie más externa de la corteza en formación. Estos procesos neuroembriológicos involucran tanto la formación de neuroblastos como su migración, organización cortical, diferenciación neuronal y conectividad, en lapsos que se extienden desde el periodo embrionario, pasando por la etapa fetal, hasta fases complementarias postnatales. (14).

Los distintos patrones de proliferación y migración neuronal establecen una organización radial del Sistema Nervioso Central, con un control de la neurogénesis orientado a determinar el tamaño final de cada región encefálica. Se producen muchas células nerviosas durante el desarrollo, de las cuales, entre un 10 y 40%, están programadas genéticamente para sufrir apoptosis, lo que indica que el proceso de neurogénesis está precisamente controlado en sí mismo. La generación de tipos celulares específicos es precedida por la proliferación de células precursoras indiferenciadas que posteriormente cesan en su proliferación, salen de su ciclo celular, y comienzan a expresar fenotipos específicos. La proliferación y la migración constituyen procesos esenciales del desarrollo de la corteza cerebral. (3).

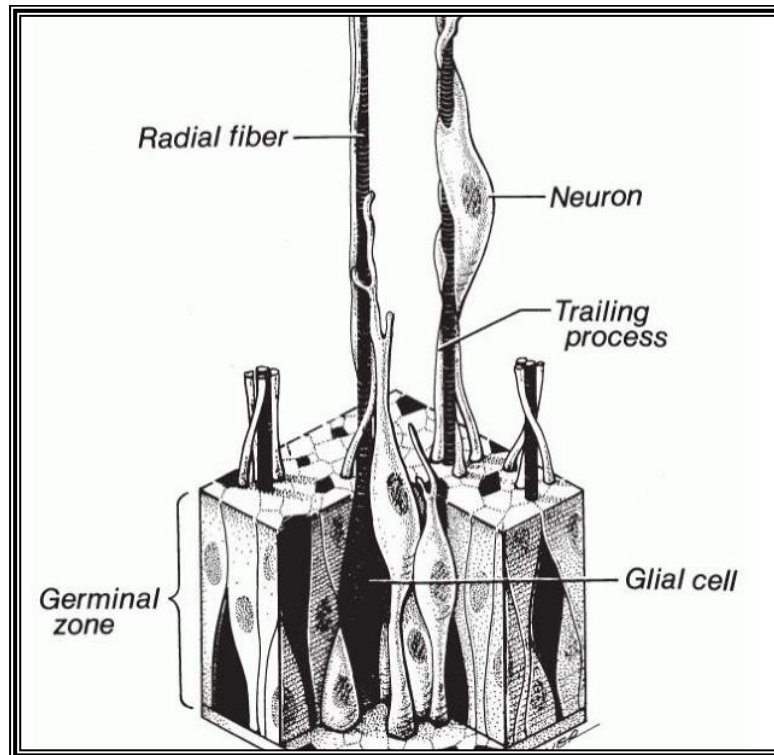
Durante el proceso de migración neuronal a través de las células gliales dispuestas radialmente, los Neuroblastos provenientes de la matriz germinal se corresponden en

una relación uno a uno con las placas corticales donde se ubicarán luego de migrar (Fig. 1). En este sentido cada neuroblasto realiza su migración a través de la disposición radial de las células gliales (Fig. 2). (1).

**Figura 1. Correspondencia directa entre células en la zona marginal y las placas corticales durante la migración neuronal. (1)**



**Figura 2. Migración esquemática de los neuroblastos a través de la glía organizada radialmente. (1)**



Originalmente hay un exceso de neuronas, degenerándose por mecanismos de Apoptosis durante el desarrollo. Sin embargo, pueden ocurrir alteraciones en cada uno de estos procesos, como por ejemplo, uno en el que no aparezca el número total de Neuroblastos y Neuronas. En este sentido se puede establecer una Holoprosencefalia, consistente en la ausencia de los dos hemisferios cerebrales independientes, o el cerebro con ambos hemisferios puede ser pequeño permanentemente, defecto llamado Microcefalia. En otros casos no es la escases en el número de neuronas lo que constituye la anomalía, pero falta la migración de éstas a la superficie cortical, estableciéndose agregados heterotópicos subcorticales con diversas características. La Micropoligiria denota el número excesivo de circunvoluciones anormalmente pequeñas. De igual manera es posible que no se formen surcos en la superficie cortical, lo que conformaría una Lisencefalia, o circunvoluciones pequeñas tipo Microgiria, o grandes tipo Paquigiria. Siendo la migración neuronal normal en su mayor parte, pueden faltar grupos de neuronas en regiones corticales particulares constituyendo Heterotopias regionales o Disgenesias Focales. La **Esquicencefalia** resulta de un déficit total en la migración neuroblástica hacia una región específica, constituyéndose una ausencia total de tejido cerebral en esa zona que adquiere la apariencia de una hendidura de tamaño variable. (1).

Se puede destacar de manera resumida, que el desarrollo del Sistema Nervioso Central es un complejo proceso constituido por etapas consecutivas en donde primariamente se forma el tubo neural derivado del Ectodermo, el cual se cierra para comenzar una etapa de Segmentación donde resultará en la formación de las vesículas telencefálicas. A continuación se dispondrá del Desarrollo Cortical. El desarrollo de la corteza cerebral humana puede ser dividido en tres etapas: Primero la proliferación y apoptosis de las células precursoras, neuroblastos y células gliales. Segundo la migración neuronal desde la matriz germinal hasta la corteza en desarrollo. Y una tercera etapa de organización cortical en 6 capas. El proceso de formación cortical es dinámico, pudiendo coexistir simultáneamente dos o más etapas. En la esquizencefalia la característica fundamental es una hendidura que comunica la superficie cortical con la luz ventricular y que según Barkovich y Kjos se debe a un daño vascular durante el desarrollo cortical. Si esta lesión cortical de origen vascular es superficial dará como resultado la polimicrogiria, sin invaginación de la corteza, pero si es una lesión más grave, que se extienda en la profundidad del hemisferio y destruya las fibras radiales gliales, originaría la esquizencefalia. (10).

Por otro lado se destaca la importancia del otro tópico que abarca la esencia de esta revisión documental y es sobre la “Plasticidad Sináptica”, término utilizado desde hace mucho tiempo en el campo de la neurociencia y sobre el cual se han hecho numerosos e importantes hallazgos en los últimos años. Cuando se trata el tema hay que referirse obligatoriamente a los aportes de Eric Kandel y a sus trabajos sobre la Sensibilización a corto plazo que provocaba en un invertebrado, específicamente un molusco marino, la *Aplysia californica*. Esta especie se constituye por unos pocos miles de neuronas muchas de las cuales son muy grandes, con fibras de aproximadamente 1 mm de diámetro, con localizaciones poco variables dentro de los ganglios sensitivos. Estas características hacen muy práctico el monitoreo de las señales químicas y eléctricas, la identificación de las células nerviosas y la definición de los circuitos sinápticos implicados durante la conducta limitada y repetitiva de la *Aplysia*. Este molusco demuestra que tiene varias formas de plasticidad conductual, una de las cuales es la **Habitación**, proceso que causa que el animal disminuya progresivamente su respuesta ante un estímulo recurrente. Otra forma de plasticidad es la **Sensibilización**, proceso a través del cual el animal responde de manera avulsiva ante un estímulo nocivo asociado a otro estímulo que no es nocivo. Durante la habitación y la sensibilización la actividad sináptica en esos circuitos sufre modificaciones. Durante la habitación disminuye progresivamente la transmisión glutamatérgica entre las neuronas sensitivas y las motoras, lo que lleva por nombre **Depresión Sináptica**, fenómeno en el que ha quedado demostrado que se debe a la reducción del número de vesículas sinápticas viables para su liberación, con una disminución concomitante de la cantidad de Glutamato que se libera desde la neurona sensitiva presináptica. En este molusco marino se demostró en lo que consistían los procesos de **Potenciación a Corto Plazo** que implica cambios

moleculares a nivel citoplasmático en la neurona que es estimulada reiteradamente. En este sentido, en estudios ulteriores realizados en mamíferos, se descubrieron otros cambios ocurridos en las neuronas cuando son sometidas a estímulos reiterativos por lapsos más prolongados. Específicamente sobre prolongaciones axonales de neuronas ubicadas en el Hipocampo de especies mamíferas se demostró que éstas se formaban y crecían ante el estímulo sostenido, involucrando naturalmente, cambios en la expresión genética de esas células, proceso que se denominó **Potenciación a largo Plazo**, o LTP por sus siglas en ingles (**Long-term Potentiation**). (13). Los antes expuestos constituyen procesos básicos y esenciales de todo el campo de la Plasticidad Sináptica ya que fueron los primeros en definirse detalladamente, sin embargo, ulteriormente se han definido otros fenómenos implicados en este tema que involucran otros tipos celulares. De esta manera se hace referencia a los hallazgos recientes en investigaciones sobre cerebros murinos, donde se ha determinado que la estimulación neuronal promueve la **Oligodendrogenesis**, la célula glial encargada de la mielinización de las fibras en el Sistema Nervioso Central, y los procesos de mielinización adaptativa. Obviamente esto señala otro tipo celular implicado en los complejos y diversos sistemas de Plasticidad Sináptica y que ejemplifica lo complejo y amplio que es el tema. (6).

Esto representa un paneo conceptual de la revisión documental que se podría realizar sobre los temas que se plantean, básicamente dos, el desarrollo embriológico encefálico, exactamente la corteza cerebral, y el rol que cumplen los fenómenos de la plasticidad sináptica cuando ocurren alteraciones o defectos en el correcto desarrollo cortical, con la finalidad de equiparar o compensar el déficit implicado en estas circunstancias. Tomando como punto de referencia el caso clínico que se expondrá, se hará una revisión de diversos conceptos referentes a estos dos temas y a la afiliación que llega a tener el campo conceptual y teórico con la fenomenología de la práctica clínica.



### **Metodología.**

Con la intención de destacar la relevancia clínica que tienen los fenómenos de plasticidad sináptica en el desarrollo cerebral, tanto en condiciones fisiológicas como en circunstancias adversas tales como las secuelas de una anomalía congénita, se describirá la evolución de un paciente observado y seguido en la consulta externa de Neurología, en el Centro Clínico San Cristóbal, desde su nacimiento hasta la actualidad. La descripción de este caso clínico se hará en el marco de una revisión bibliográfica y documental sobre alteraciones congénitas en el desarrollo de la corteza cerebral y la plasticidad sináptica, que son los dos temas esenciales involucrados, en el contexto de un modelo observacional retrospectivo simple.

### **Análisis e interpretación de resultados.**

Se escribirá una discusión formal sobre los aspectos clínicos del paciente y su correspondencia a los aspectos teóricos analizados en este trabajo.

### **Aspectos éticos del presente estudio.**

Se cuenta con el consentimiento informado y la aprobación del representante legal del paciente, sabiendo que éste aún no cuenta con la mayoría de edad. (Anexo 1).

## **Desarrollo del Caso Clínico.**

El paciente del caso clínico es un adolescente masculino llamado JLR, nace el 31 de agosto del 2000, actualmente de 14 años de edad, quien fue producto de madre primigesta de 21 años de edad, cuyo embarazo no fue planificado y causó considerables alteraciones emocionales y afectivas en ella durante el transcurso de la gestación. Cabe destacar que el embarazo se resolvió por parto natural a término, cuya labor de parto duró tres días, según refiere la madre, con la obtención de un producto cuyo peso fue de 3600 gramos, con una talla de 50 centímetros, respirando y llorando espontáneamente al nacer. Durante los controles obstétricos prenatales se detectó a los 3 meses de gestación y a través de ultrasonografía transabdominal, alteraciones en la configuración cerebral del feto, sin embargo no se pudo describir con precisión el tipo de malformación cerebral.

### **Antecedentes Patológicos personales:**

Describe la madre de JLR, que durante sus primeros años de vida presentó tres episodios paroxísticos de movimientos involuntarios, tónicos, del miembro superior izquierdo, cuya duración no excedió los dos minutos y que de manera espontánea finalizaron. El primer episodio se presentó a los dos años de edad y el último a los 4 años. Por tales episodios, además de su déficit motor y los hallazgos en los estudios de neuroimagen, fue tratado regularmente en consulta especializada de Neurología. Recibió tratamiento antiepiléptico con ácido Valproico y Carbamazepina hasta los 10 años de edad, momento en el que fueron suspendidos en vista de que dichas crisis no se habían presentado durante más de 6 años consecutivos. Actualmente sin tratamiento y sin crisis.

En lo que respecta a los antecedentes patológicos por parte del padre se desconocen totalmente. En este sentido la madre niega cualquier antecedente patológico personal o familiar por parte de ella.

Antecedentes de alimentación: lactancia materna exclusiva hasta los 4 meses de edad, con ablactación a esa edad, en donde inició con fórmulas lácteas. Presentó alergia a la leche completa. Desde los 2 años introducido a la dieta familiar, con buenos hábitos conservados hasta la actualidad.

Desarrollo Neurológico, Psicológico y Motor: hemiparesia izquierda observada desde la etapa neonatal. Sedestación a los 8 meses. No gateo. Caminó a los dos años de edad. Siempre presentó un perímetro cefálico dentro de los percentiles de normalidad, así como su peso y talla. Persiste con su déficit motor hemiparético izquierdo hasta la actualidad, desproporcionado con predominio braquial, el cual ha mejorado progresivamente con su desarrollo y crecimiento corporal. Con respecto a su desempeño escolar se debe señalar que inició con educación preescolar a los 4 años de edad, con un rendimiento regularmente satisfactorio. Repite sexto grado de educación básica por deficiencia parcial en sus habilidades escolares, sin embargo, actualmente se encuentra cursando el séptimo grado de educación básica, con un rendimiento satisfactorio. Actualmente forma parte de un grupo familiar de tres personas, su madre,

su padrastro y él, con excelente relación. Socializa normalmente con su entorno escolar y familiar.

Hábitos psicobiológicos: sueño satisfactorio y reparador. Niegan otros hábitos.

### **Examen Físico General:**

Adolescente masculino de 14 años de edad, en buenas condiciones generales, normotenso, afebril, hidratado. Normocéfalo. Sin estigmas cutáneos en la región medial lumbar, ni máculas hipocrómicas o hiperocrómicas. Esfera cardiopulmonar sin alteraciones. Abdomen plano sin alteraciones.

### **Exploración neurológica:**

Paciente vigil, orientado en los tres planos, colaborador y atento. Proporción cráneo - facial conservada. Perímetro cefálico dentro de los percentiles de normalidad. Configuración del cráneo normal. Fontanelas cerradas.

Nervio craneales:

I Nervio, Olfatorio: Adecuada percepción de olores, sin alteraciones.

II Nervio, Óptico: Agudeza visual conservada. Campimetría por confrontación sin defectos. Eucromatopsia.

III, IV y VI Nervios, Motor Ocular Común, Patético y Motor Ocular Externo: Movimientos oculares conjugados. Reflejo Fotomotor, Consensual y de Acomodación conservados. No diplopías a las ducciones ni versiones.

V Nervio, Trigémino: Sensibilidad facial conservada simétricamente. Reflejo corneal conservado. Reflejo maseterino y masticación conservadas, así como la movilidad mandibular.

VII Nervio, Facial: Gesticulación, Oclusión parpebral, gusto y sensibilidad lingual conservadas. Audición no dolorosa.

VIII Nervio, Estado Acústico: Pruebas de Weber y Rinne normales.

IX Nervio, Glossofaríngeo: Reflejo nauseoso y tusígeno presentes.

X Nervio, Vago: Movimiento de la úvula y del paladar blando conservado. Reflejo tusígeno y deglutorio presentes.

XI Nervio, Espinal: Movimientos del cuello normales. Buena elevación de los hombros.

XII Nervio, Hipogloso: Movimiento y trofismo lingual conservado.

Sistema Motor:

En primer lugar se evaluó el tono muscular, pudiéndose observar aumento leve de éste en los miembros del hemicuerpo izquierdo donde las maniobras demostraron

disminución de la extensibilidad y del punto de máxima elongación pasiva. Se observó que maniobras como balanceo de la muñeca, pronación y supinación del antebrazo, flexión y extensión del codo, suspensión vertical con balanceo del hombro, balanceo en sedestación de las piernas, balanceo y dorsi-flexión del pie y tracción ventral cervical, demostraron una disminución en la pasividad y aumento en el grado de resistencia en los segmentos corporales del lado izquierdo. Entre los signos de hipertonía se destaca la presencia solo del signo de Babinski en el miembro inferior izquierdo. No hay signos de rigidez.

**Reflejos de Estiramiento, Osteotendinosos (Cuadro 1):**

<u>Reflejo</u>	<u>Derecha</u>	<u>Izquierda</u>
<b>Maseterino</b>	+1	+1
<b>Bicipital</b>	+1	+2
<b>Tricipital</b>	+1	+2
<b>Estiloradial</b>	+1	+3
<b>Patelar</b>	+1	+3
<b>Triceps Sural</b>	+1	+2

Reflejos cutáneos: Abdominal superior, medio e inferior del lado izquierdo débiles con respecto a los del lado derecho.

**Fuerza Muscular (Cuadro 2):**

<u>Reflejo</u>	<u>Derecha</u>	<u>Izquierda</u>
<b>Miembro Superior Proximal</b>	6	4
<b>Miembro Superior Distal</b>	6	4
<b>Miembro Inferior Proximal</b>	6	5
<b>Miembro Inferior Distal</b>	6	5

British Medical Asociation.

Cierta atrofia muscular en miembros del lado izquierdo, observada principalmente en el miembro superior cuando se compara con su homólogo contralateral.

Sin presencia de movimientos anormales. Sensibilidad superficial (tacto, dolor y temperatura) y profunda (batistesia, barestesia y palestesia), están simétricamente conservadas.

Pruebas de coordinación conservadas, sin signos de disfunción vestibular o cerebelosa.

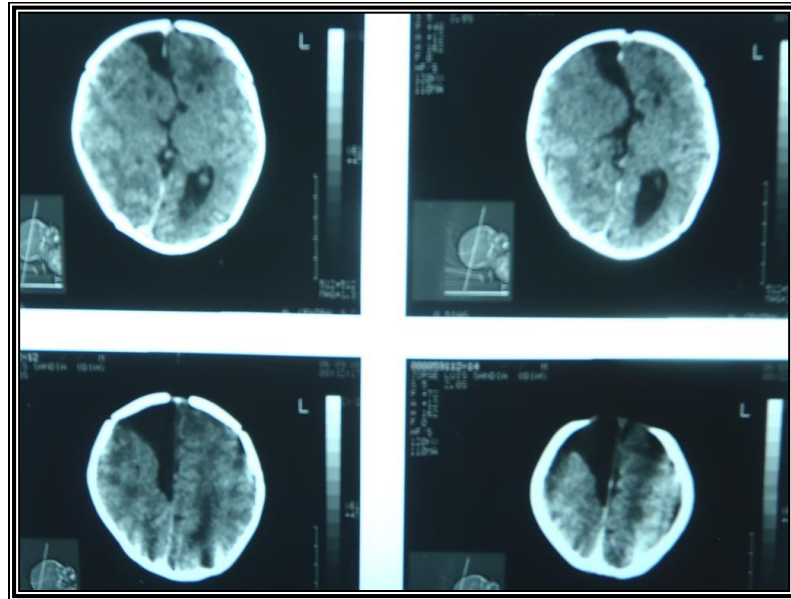
En relación al Sistema Vegetativo ausencia de cianosis, palidez, rubicundez, hiperhidrosis, o anhidrosis.

Ausencia de signos blandos o menores que representen inmadurez del Sistema Nervioso Central.

Después de realizada toda la exploración física general y neurológica se pudo determinar la presencia de un déficit motor que afecta los segmentos corporales izquierdos y que permite establecer un diagnóstico sindromático. En este sentido se determinó la presencia de un Síndrome Piramidal o de Motoneurona Superior, en una presentación desproporcionada con un evidente predominio braquial. La hemiparesia hipertónica izquierda permite sustentar este primer diagnóstico.

Cuando se hace referencia a los estudios paraclínicos realizados al paciente, los cuales han sido numerosos, incluso desde la etapa fetal, se debe destacar que los análisis de Neuroimagen han sido los más sustanciosos y notables. En este sentido mostraremos y haremos referencia a un conjunto de Resonancias Magnéticas Nucleares Cerebrales, así como a un estudio Tomográfico simple en la etapa neonatal, que demuestran claramente la entidad nosológica del paciente. El primer estudio de neuroimagen realizado al paciente se lleva a cabo en la etapa neonatal temprana y consistió en una Tomografía Cerebral Simple la cual es solicitada por el equipo médico tratante ante el déficit motor hemiparético que presentaba el paciente. (Fig. 3).

**Figura 3. TAC Cerebral Simple. Neonato de 7 días de vida, con déficit motor congénito, Hemiparesia Izquierda.**



Posterior a la realización de este primer estudio imagenológico cerebral, el cual determinó un diagnóstico anatómico, además de aproximar a un diagnóstico fisiopatológico y etiopatogénico definitivo, se llevaron a cabo una serie de otros análisis de neuroimagen cerebrales, principalmente Resonancias Magnéticas Nucleares, que permitieron mantener un control y la vigilancia de la evolución del paciente.

Figura 4. RMN Cerebral Simple, imagen en FLAIR. Lactante menor de 32 días de vida.

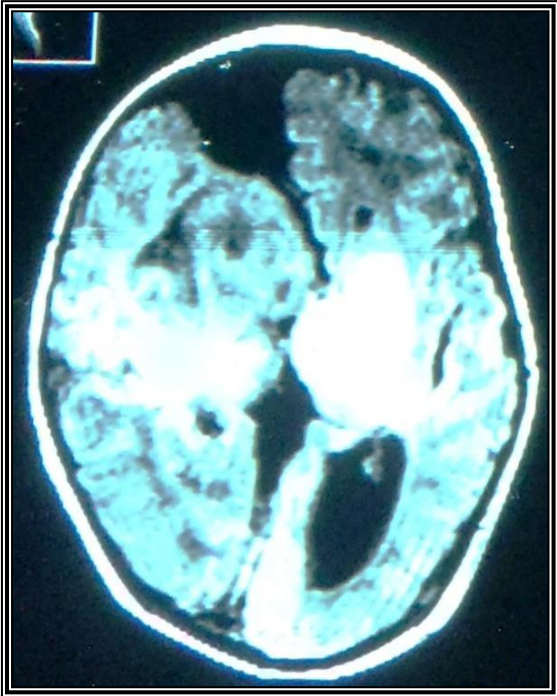
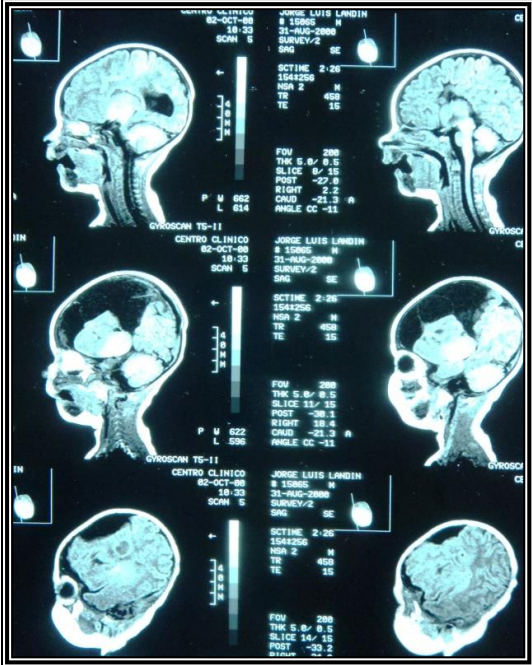
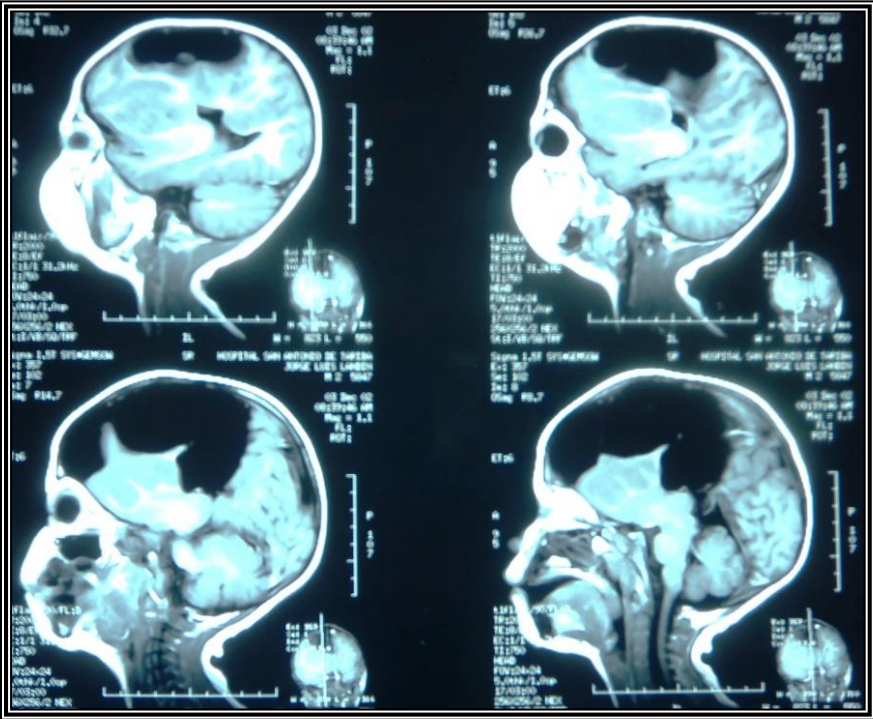


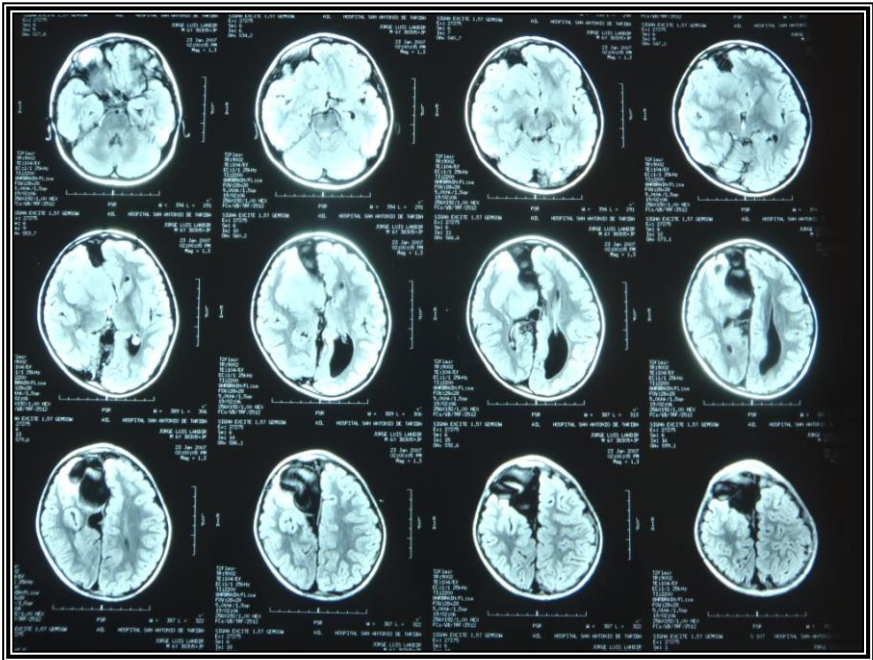
Figura 5. RMN Cerebral Simple, Corte Sagital FLAIR. Lactante menor de 32 días de vida.



**Figura 6. RMN Cerebral Simple. Corte Sagital T1. Preescolar de 2 años de edad.**

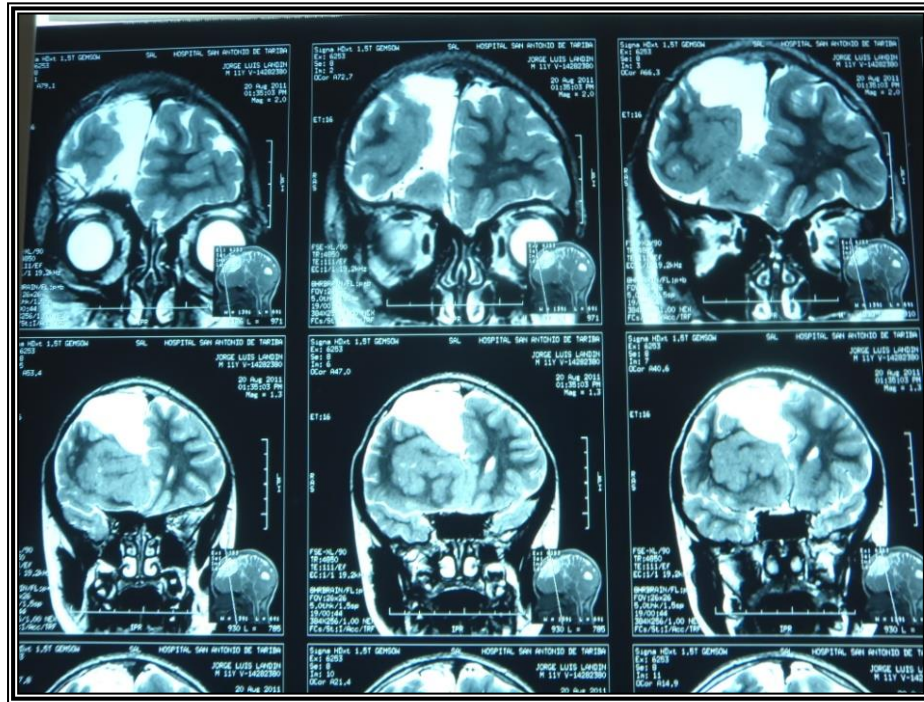


**Figura 7. RMN Cerebral Simple. Corte Sagital FLAIR. Escolar de 6 años de edad.**

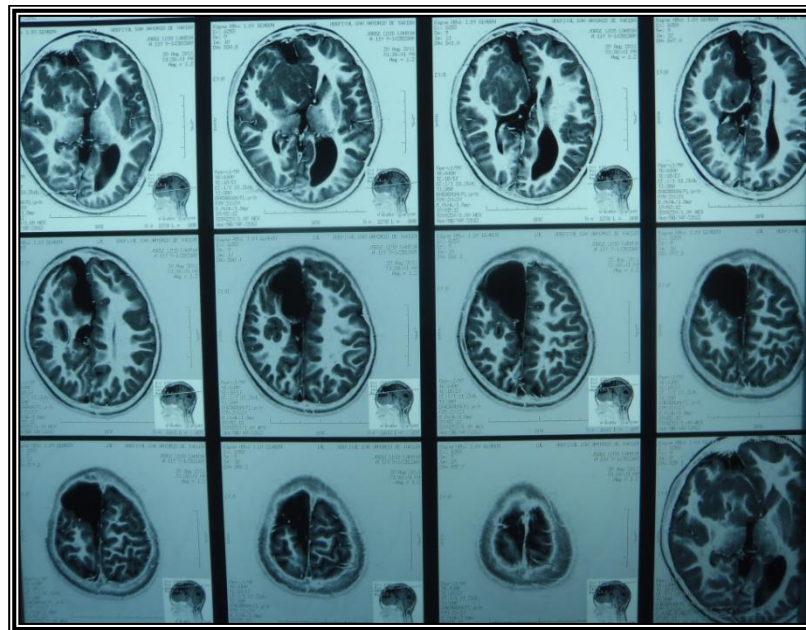




**Figura 8. RMN Cerebral Simple. Corte Cornal en T2. Escolar de 10 años de edad.**



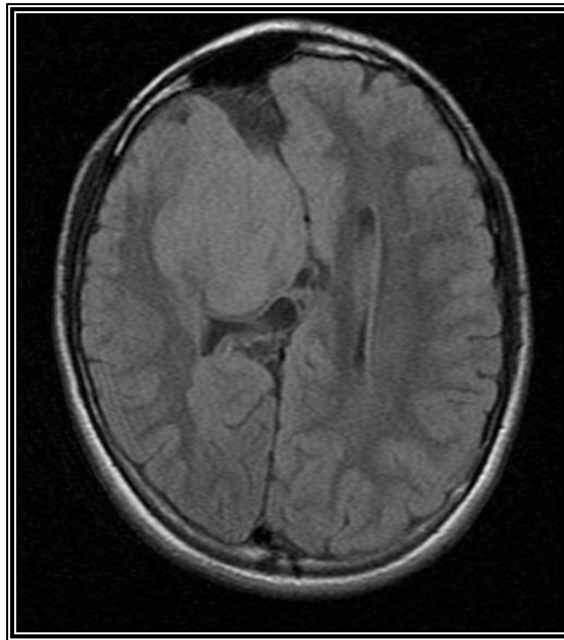
**Figura 9. RMN Cerebral Simple. Corte Axial. Escolar de 10 años de edad.**



Se puede observar a través del conjunto de imágenes cerebrales que han sido tomadas la constitución y características del defecto encefálico resultante de la anomalía en el desarrollo de la corteza cerebral. Esta alteración consiste en una hendidura o invaginación del parénquima cerebral por medio de la cual se establece una clara continuidad entre el espacio subaracnoideo, suprayacente a la corteza cerebral, y la luz del ventrículo lateral ipsilateral al defecto. Es de destacar que los bordes de dicha hendidura están constituidos por corteza cerebral con características diferentes al resto de la corteza, de apariencia heterotópica y desorganizada. Además se puede percibir que los bordes del defecto están considerablemente separados entre sí, cuya distancia aumenta progresivamente en sentido ínfero-superior.

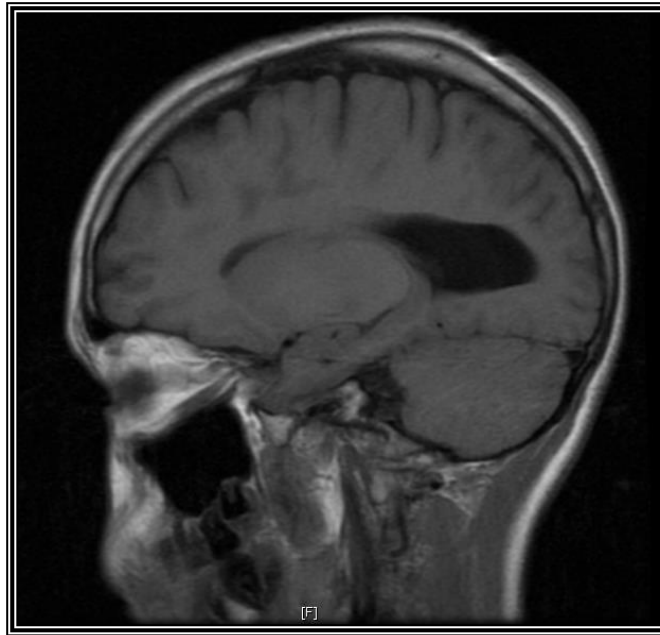
En la Resonancia Magnética Cerebral más reciente, realizada en la actualidad, se puede observar mayores detalles de la corteza heterotópica circundante a la invaginación esquicencefálica. Es de notar que justo antes de comenzar a aparecer la invaginación, desde abajo y en sentido craneal, la presencia de corteza cerebral muy atípica, con circunvoluciones amplias, robustas, con efecto de masa que desplazan estructuras vecinas tales como la línea media. (Fig. 10).

**Figura 10. RMN Cerebral simple. Corte Axial FLAIR. Adolescente de 13 años de edad.**



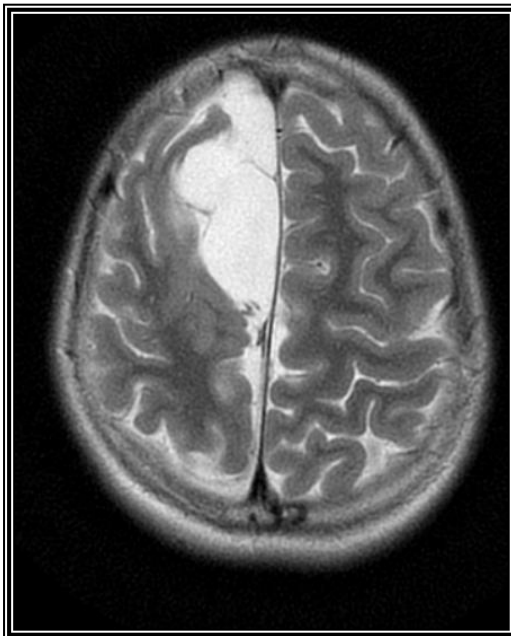
En este último estudio se puede apreciar con mayor claridad la alteración en la estructura del Cuerpo Caloso, específicamente ausencia en la mayor parte de éste, lo que podría ser considerado como Agenesia del Cuerpo Caloso. (Fig.11).

**Figura 11. RMN Cerebral Simple. Corte sagital en T1. Adolescente de 13 años de edad.**



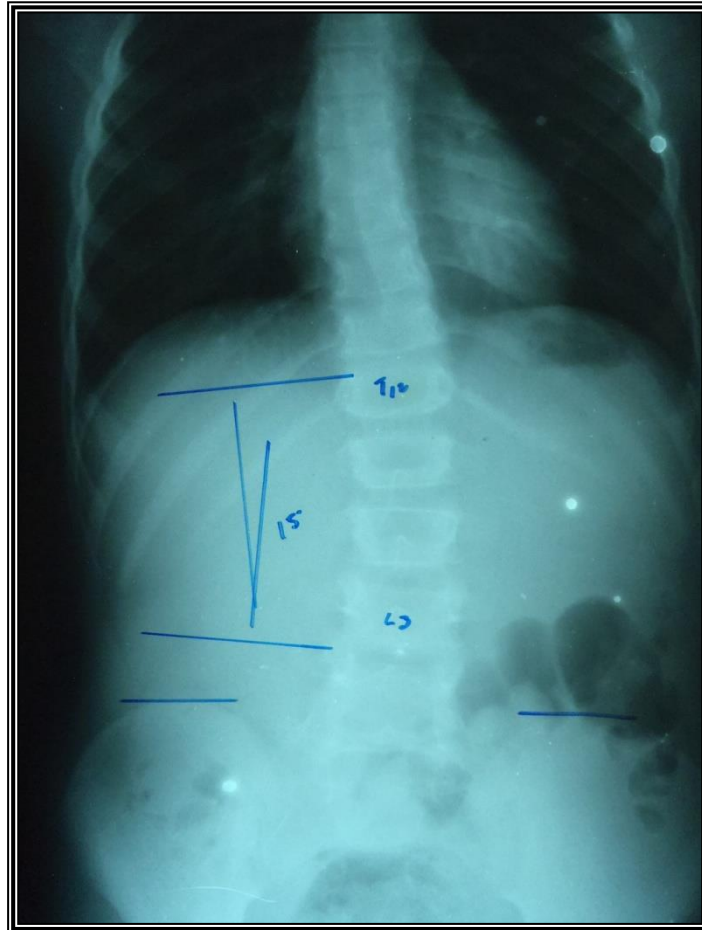
En un corte axial del mismo estudio se puede observar las características y configuración actuales de la hendidura esquicencefálica, que abarca el área fronto - parietal derecha. (Fig.12).

**Figura 12. RMN Cerebral Simple. Corte Axial en T2. Adolescente de 13 años de edad.**



Entre otros hallazgos de importancia en la historia clínica del paciente cabe resaltar la actual presencia de una Escoliosis que afecta los segmentos dorsal y lumbar de su columna. Específicamente los segmentos raquídeos afectados corresponden a las últimas vertebrales dorsales y gran parte de las lumbares. (Fig.13).

**Figura 13. Radiografía AP de Columna Dorso-Lumbar. Adolescente 12 años de edad.**



Actualmente JLR presenta un satisfactorio desempeño escolar y cotidiano, realizando la totalidad de las funciones motoras básicas en su vida diaria, sin mayor asistencia. En su escolaridad presenta un desenvolvimiento normal para un adolescente de su edad. Su capacidad física cubre casi la totalidad de las demandas que se presentan en su vida diaria. A través de informes escolares y psicopedagogos se ha demostrado la normalidad en sus capacidades intelectuales las cuales han satisfecho las demandas académicas en gran parte. (Anexo 2). Es de importancia señalar que JLR no recibe tratamiento antiepiléptico desde los 10 años edad, manteniéndose libre de crisis desde los 4 años de edad.

## Discusión.

Las estrategias metodológicas utilizadas en este sencillo trabajo fueron la observación y la descripción, ambas aplicadas sobre un fenómeno aislado extraído del ejercicio profesional cotidiano, específicamente sobre un caso clínico. En la historia natural del paciente, JLR, un adolescente masculino, se pueden definir numerosos aspectos o corrientes conceptuales sobre el Sistema Nervioso Central, pero en el carácter del intereses académico y obedeciendo a la curiosidad médica y científica, hemos prestado especial atención al desarrollo psiconeurointelectual de dicho paciente ante el hecho que representa la presencia de una severa anomalía en la formación de su corteza cerebral. En este sentido tratamos de empalmar los fenómenos implicados en la Plasticidad Sináptica como un gran puente entre dos aspectos fundamentales de esta monografía, por un lado la Esquicencefalia como alteración importante en el desarrollo cortical cerebral, y en el otro extremo el nivel óptimo de desarrollo psicomotor del paciente.

En primer lugar se debe resaltar que las características de la malformación cortical congénita del paciente corresponden a la tendencia general mayoritaria expuesta en la bibliografía consultada. En este sentido se ha establecido que la hendidura esquicencefálica tiene un revestimiento de sustancia gris, que por lo general es cerebro polimicrogírico, y está en el espacio supratentorial, cerca de la cisura de Silvio, características éstas presentadas en la lesión de JLR. Esta anomalía se asocia a menudo a Displasia Cortical Focal, como Polimicrogiria, heterotopias de la sustancia gris, agenesia del septum pelúcido y paquigiria. (7). Cuando se describieron las imágenes cerebrales realizadas al paciente advertimos de numerosos rasgos heterotópicos en la corteza cerebral que circundaba la hendidura de la Esquicencefalia, tales como numerosas circunvoluciones (Polimicrogurias), y en otra porción circunvoluciones amplias (Paquigurias). Ambas alteraciones constituían un mosaico de heterotopias corticales que aumentaban el volumen del área e imprimían un efecto de masa local que desplazaba la línea media. La esquicencefalia se localiza con mayor frecuencia en el lóbulo frontal (44%), frontoparietal (30%) y occipital (20%). La disfunción motora es más frecuente en la esquicencefalia del lóbulo frontal, variedad labios abiertos con gran separación. (7). El déficit neurológico que ha presentado JLR desde su nacimiento es un Síndrome Piramidal opuesto al área frontoparietal afectada.

En otra referencia bibliográfica, la experiencia de los autores determinó que los pacientes con Esquicencefalia unilateral presentan hemiparesia congénita leve con espasticidad, retardo mental leve a moderado en la mayoría y epilepsia focal con edad de comienzo alrededor de los dos años y que en general es bien controlada con drogas antiepilépticas. (5). En el caso clínico que nos ocupa ha quedado demostrado fehacientemente en el transcurso de la historia clínica dos de esas manifestaciones, la epilepsia focal y el déficit motor, sin haberse establecido indicios de retardo mental. Estos mismos autores destacan que la Polimicrogiria y la Esquicencefalia a menudo coexisten en el mismo paciente. Es probable que los mecanismos subyacentes en la Esquicencefalia sean muy similares a los que producen Polimicrogiria y porencefalia. (5).

Dados los hallazgos y los datos en la bibliografía revisada las manifestaciones clínicas de una malformación en el desarrollo cortical tal como la Esquicecefalia Unilateral de Labio Abierto se basan prácticamente en tres aspectos, dos de los cuales se expresan como déficit, la hemiparesia y el retardo mental, quedando un tercer elemento representado por el síndrome epiléptico focal. Se ha definido que en la mayoría de los casos se presentan los tres elementos en proporciones variables que dependerán del tamaño del defecto estructural. Después de analizar la historia del paciente resultan casi sorprendentes las manifestaciones clínicas que ha presentado, las cuales se han definido en sus mínimas expresiones, siendo el déficit motor el más claro y persistente. El síndrome epiléptico se estableció en una etapa corta del desarrollo, siendo fácilmente controlable. Hasta ahora no hay evidencias de retraso mental. Si consideramos el volumen y la extensión de su defecto cortical, fronto-parietal derecho, se puede reconocer el alto grado de benignidad desde el punto de vista clínico que ha presentado el paciente.

Lo anterior lleva inevitablemente a pensar que existen mecanismos en el Sistema Nervioso Central que le permiten reestructurarse ante los daños, con la finalidad de administrar sus funciones y capacidades en función a lograr un desarrollo lo más óptimo posible a pesar de las alteraciones. Es así como llegamos a la búsqueda y comprensión de los mecanismos involucrados en la Plasticidad Sináptica como un complejo sistema de autogestión estructural y funcional del Sistema Nervioso en respuesta a estímulos externos, sean éstos fisiológicos o patológicos.

Hasta ahora hemos revisado los procesos subyacentes al desarrollo del Sistema Nervioso Central, el cual en una etapa primordial se deriva del Ectodermo, una de las capas embrionarias, posterior a un proceso de inducción. Las células precursoras neuronales en la zona ventricular del encéfalo embrionario, o matriz germinal, se ven y actúan más o menos igual, sin embargo, estos precursores finalmente dan origen a células enormemente diversas en cuanto a su forma y función. Diferentes áreas del Sistema Nervioso Central contienen diferentes tipos celulares que se distinguen por su morfología, contenido de neurotransmisores, moléculas de superficie celular y los tipos de sinapsis que realizan y reciben. Estos procesos de diferenciación están coordinados principalmente por factores genéticos propios de cada célula, sin embargo, la inducción y relación entre las células circundantes también juega un papel fundamental en el proceso de diversificación neuronal. (13). En este orden de ideas se imprime importancia a los mecanismos que comprenden la generación de la diversidad neuronal como proceso a través del cual se especializan estructural y funcionalmente las neuronas. Tanto el proceso de proliferación como el de diversificación, poseen importancia incuestionable sobre el desarrollo encefálico. A estos dos ya mencionados se le agrega la Migración Neuronal, la cual es una característica ubicua del desarrollo que coloca las células en relaciones espaciales apropiadas. (13). Una vez que las neuronas se generaron, proliferaron, se diferenciaron y migraron se debe llevar a cabo la construcción de los circuitos neurales a través de la formación de vías axónicas y prolongaciones sinápticas ordenadas, por lo tanto, los mecanismos celulares que generan estos dos fenómenos son los principales condicionantes de los circuitos neurales que finalmente controlarán el comportamiento. (13). Consecutivamente a la formación de los circuitos neurales consistente en una gran red de fibras nerviosas, se encamina un

proceso de mielinización de dichas fibras, lo que constituye otra etapa más del complejo y prolongado proceso del desarrollo del Sistema Nervioso.

Tomando en cuenta lo anterior se puede determinar que el desarrollo del Sistema Nervioso Central es un proceso complejo, constituido por múltiples mecanismos que modelan estructural y funcionalmente ese sistema. En el marco teórico se hizo amplia referencia a la Plasticidad Sináptica y los principales mecanismos involucrados en ésta. En este sentido la plasticidad que tiene el sistema nervioso para cambiar o plasticidad neural, es más evidente durante el proceso de desarrollo, principalmente en la formación de circuitos neurales, pero en el encéfalo ya formado y desarrollado también se establece una plasticidad sustancial para aprender habilidades nuevas. Es a esta plasticidad a la que nos referimos cuando hablamos de Plasticidad Sináptica y según la revisión documental realizada ésta parece depender principalmente de los cambios cuidadosamente regulados en la fuerza de las sinapsis ya existentes. Una vez ya desarrollado el Sistema Nervioso, éste conserva la capacidad de cambiar, para aprender o para recuperarse de lesiones, debido a procesos tales como Potenciación a Corto o Largo Plazo que fueron explicados con anterioridad y a través de los cuales se pueden llevar a cabo cambios estructurales y funcionales con la modificación en la expresión genética de la célula. Entonces nos encontramos con un Sistema Nervioso que no solamente se modifica durante su desarrollo y crecimiento sino también lo puede hacer, de ser necesario, posteriormente.

Si consideramos que las manifestaciones clínicas del paciente, JLR, han evolucionado satisfactoriamente a pesar de una amplia lesión encefálica representada por la esquicefalía, se puede señalar como parte de una hipótesis conceptual, que todos los mecanismos que promueven y causan el cambio estructural y funcional del Sistema Nervioso han participado armónicamente, durante y después del proceso de desarrollo. En nuestro caso clínico se presentó una noxa durante un periodo crítico del desarrollo cerebral, específicamente durante la migración neuronal, estableciéndose de esa manera una lesión encefálica no progresiva. Sin embargo, el proceso y los fenómenos del desarrollo continuaron habituados a la lesión. Continuó la generación, proliferación, diferenciación y migración neuronal, quizás ésta última con mayor grado de afectación, modelando la estructura y función de ese cerebro. Los fenómenos de Plasticidad Sináptica continuaron cambiando y modificando la estructura y la función en aquellas áreas ya desarrolladas dados los estímulos externos y ambientales que demandaron adaptación y adquisición de nuevas habilidades. Estos procesos de cambio y modificación encefálica coexisten y se llevan a cabo a pesar de la lesión, lo que se traduce en las manifestaciones clínicas del paciente JLR que han permitido un desempeño normal en su cotidianidad hasta el presente.

## **Conclusiones.**

El desarrollo del Sistema Nervioso Central es un proceso biológico complejo constituido por múltiples mecanismos neuronales en donde intervienen numerosos elementos moleculares que incluyen una amplia e incalculable cantidad de proteínas solubles y de superficie celular, en donde las señales moleculares e intercelulares están orientadas a inducir y modificar la dinámica celular, incluso en el ámbito genético, tanto de las neuronas como de la glía, con la finalidad de configurar estructural y funcionalmente un Sistema Nervioso normal y óptimo.

Durante el desarrollo del Sistema Nervioso existen períodos críticos en los cuales se llevan a cabo procesos fundamentales e imprescindibles tales como la generación, proliferación, especialización y migración de neuronas, motivo por el cual la presencia de una noxa externa o interna en esas etapas producirá un gran cambio anómalo en la estructura definitiva del Sistema que probablemente tendrá implicaciones en la función.

El Sistema Nervioso conserva la capacidad de cambiar estructuralmente aún cuando ya su desarrollo haya finalizado. La plasticidad Neural evidencia esa capacidad principalmente durante el proceso de formación de redes neurales, pero la Plasticidad Sináptica hace lo propio en el Sistema ya formado y desarrollado.

La Esquicefalia es una lesión encefálica producida por una disrupción ocurrida durante el desarrollo cortical del cerebro la cual afecta principalmente el proceso de migración neuronal, dando como resultado un defecto cortical localizado de amplitud variable con implicaciones y manifestaciones neurológicas cuya magnitud dependerá del tamaño y el tipo de lesión. Básicamente las manifestaciones clínicas de este defecto están representadas por un síndrome epiléptico focal, déficit motor contralateral al lado de la lesión y retardo mental.

En el caso clínico expuesto se pudo apreciar el resultado de la conjugación entre los diferentes mecanismos generadores de cambio estructural y funcional en el Sistema Nervioso Central. Las manifestaciones clínicas que ha presentado este paciente durante su vida han evolucionado satisfactoriamente a pesar de la extensión y el volumen de área encefálica afectada por el defecto congénito. Se puede intuir que los procesos de generación, proliferación, especialización, migración y plasticidad neural y sináptica, se adaptaron a la noxa y al daño estructural para contrarrestar paulatinamente las manifestaciones funcionales de tal entidad, y gracias a esto, en la actualidad se presenta el paciente con niveles de discapacidad mínimos, con un nivel óptimo de desarrollo neuropsicomotor.



## **Referencias Bibliográficas**

- 1) Barkovich, J. A. (2005). *Pediatric neuroimaging*. (4<sup>th</sup> ed.). Philadelphia, USA: Lippincott Williams and Wilkins.
- 2) Carlson, B.M. (2005). *Embriología humana y biología del desarrollo*. (3<sup>era</sup> ed.) México D.F: Elsevier, Mosby.
- 3) David, R. B., Bodensteiner, J. B., Mandelbaum, D. E. y Olson, B. (2009). *Clinical pediatric neurology*. New York: Demos Medical.
- 4) Fenichel, G. M. (2009). *Clinical pediatric neurology. A signs and symptoms approach*. (Sexta edición). Philadelphia: Saunders Elsevier.
- 5) Fejerman, N. y Fernández, A. E. (2007). *Neurología Pediátrica*. (3<sup>era</sup> ed.). Buenos Aires, Argentina: Médica Panamericana.
- 6) Gibson, E. M., Purger, D., Mount, C. W., Goldstein, K., Grant, L. L., Wood, L. S. et al. (2014). Neuronal activity promotes oligodendrogenesis and adaptive myelination in the mammalian brain. *Science Magazine*, 344, 2014. 487-499.
- 7) Grossman, R. I. y Yousem, D. M. (2007). *Neurorradiología*. (2<sup>nd</sup> ed.). New York, USA: Elsevier Inc.
- 8) Herrera, L. J. F., Ramírez, G. R., Sánchez, V. G. y Pérez, S. M. (2000). La esquizencefalia como causa de epilepsia. Revisión de literatura y reporte de un caso. *Revista mexicana de pediatría*, 67. 28-36.

- 9) Lima, M. M., Rodríguez, C., Montaña, C., Balladares N. y Lanza P. (2011). Esquicencefalia de labio cerrado bilateral: A propósito de un caso. *Gaceta Médica Caracas*, 119. 60-62.
- 10) Montenegro, M. A., Guerreiro, M. M. y Cendes, F. (2012). Malformaciones del sistema nervioso central. En M. A. Montenegro y C. E. Baccin (Eds.). *Neuropediatría ilustrada. Imágenes clínico-radiológicas*. (pp. 1-28. 1<sup>era</sup> ed.). Río de Janeiro, Brasil: Reviter, Amolca.
- 11) Moog, C. J., Cornejo, O. W., Mejía, B. L. y Gómez, H. J. C. (2007). Esquicencefalia: Un trastorno de la migración neuronal. *Iatreia*, 20. 275-280.
- 12) Moore, K. L., Persaud, T. V. (2003). *The developing human: Clinically oriented embryology*. (Sexta ed.). Philadelphia, Pennsylvania, USA: The McWraw Hill companies, Inc.
- 13) Purves, D., Augustine, G. J., Fitzpatrick, D., Hall, W., LaMantia, A. S. y McNamara J. O. (Eds.). (2004). *Neuroscience*. (3<sup>th</sup> ed.). Massachusetts, USA: Sinauer Associates Inc. Sunderland.
- 14) Ropper, A. H. y Samuels, M. A. (2009). Enfermedades del desarrollo del sistema nervioso central. En A.H. Ropper y M. A. Samuels (Eds.), *Adams y Victor. Principios de neurología* (pp. 960-1010, novena ed). México D.F: McGraw Hill Companies.
- 15) Sampedro, N. M. (2002). Plasticidad neural. *Mente y cerebro*. *Iatreia*, 3. 72-80.
- 16) Tamayo, O. L., Moscoso A. O. y Restrepo F. (2010). Potenciales evocados en dos casos de esquicencefalia de borde abierto. *Acta Neurológica Colombiana*, 26. 155-160.

17) Zhang, L. y Corona, M. A. (2004). Plasticidad sináptica de corto Plazo. *Temas Selectos de Neurociencias*, III. 239-248.

## **ANEXOS**



San Cristóbal, 15 de Julio del 2014-07-16

Centro Clínico San Cristóbal, Piso 5, Consultorio 501

**CONSENTIMIENTO INFORMADO**

Yo, Miriam Yajaira Landin, portadora de la C.I. 14282383 y en mi condición de representante legal del adolescente Jorge Luis Ramirez Landin, autorizo al Dr. Alejandro Colmenares, Médico Neurólogo, a que realice la descripción del caso clínico de mi representado en función a la elaboración de un trabajo de investigación clínica fundamentado en la tesis de grado que lleva por nombre: DESARROLLO EMBRIONARIO DE LA CORTEZA CEREBRAL Y MECANISMOS FISIOPATOLÓGICOS INVOLUCRADOS EN LA ESQUIZENCEFALIA. DESCRIPCIÓN DE UN CASO CLÍNICO. IMPORTANCIA DE LA PLASTICIDAD SINÁPTICA EN EL DESARROLLO FUNCIONAL CEREBRAL. CENTRO CLÍNICO SAN CRISTÓBAL. CONSULTA EXTERNA DE NEUROLOGÍA. TÁCHIRA-VENEZUELA.2014.

Miriam Yajaira Landin

Firma del Paciente (Representante Legal del Paciente)



REPÚBLICA BOLIVARIANA DE VENEZUELA  
MINISTERIO DEL PODER POPULAR PARA LA EDUCACION  
UNIDAD EDUCATIVA COLEGIO SANTA MARÍA MICAELA  
INSCRITO CON EL CÓDIGO DE PLANTEL N° 50016D2013 Y EL CODIGO AVEC 230033  
LOS MIRTOS - ESTADO TÁCHIRA

### INFORME DESCRIPTIVO AÑO ESCOLAR 2013-2014

**ESTUDIANTE: RAMÍREZ LANDÍN JORGE LUIS.**  
**CÉDULA DE IDENTIDAD: V- 30.351.904**

El estudiante durante este año escolar se caracterizó por ser puntual, responsable y en todo momento manifestó interés por aprender y participar en todas las actividades programadas. Académicamente se destacó en la Asignatura de Educación Física y demostró interés y agilidad para realizar ejercicios. Presentó cierto grado de dificultad en la Asignatura de Estudios de la Naturaleza.


En cuanto a las relaciones interpersonales tanto con el personal de la Institución como con sus compañeros se caracterizó por ser sociable, respetuoso y colaborador. El estudiante aceptó en todo momento las observaciones y sugerencias que se le hicieron. Demostró interés por sus deberes escolares y siguió las instrucciones dadas. Se integró con facilidad a los trabajos grupales, asimismo se relacionó con facilidad con todos los estudiantes de las diversas etapas de la institución.


En relación a su Atención y Concentración se pudo evidenciar que atiende más en las horas de la mañana. Se observó un gran interés en el desarrollo de las actividades prácticas, verbales y manuales. Se comprobó que en el proceso evaluativo el estudiante manifiesta mayor seguridad en exposiciones individuales y en la elaboración de pruebas escritas que sean de selección simple y pareo, ya que las pruebas de desarrollo se le dificultan.

De igual manera el estudiante se destacó por ser responsable, cumpliendo con las actividades asignadas. Su comportamiento en los recesos fue apropiado demostrando gusto por jugar, se integró con facilidad en juegos deportivos y recreativos. Fue colaborador y participó de manera voluntaria en actividades extra cátedra programadas por los Docentes.

  
LCDO. DOMINGO A. GÓMEZ CH.  
V- 5.673.747  
DIRECTOR



  
LCDA. DARCY C. CHACÓN DE S.  
V- 14.790.184  
COORD. DE PYDE

  
LCDA. CARMEN S. VERA M.  
V-14.281.747  
DOCENTE GUJA.



UNIVERSIDAD DE LOS ANDES  
FACULTAD DE MEDICINA  
DIVISIÓN DE ESTUDIOS DE POSTGRADO

VEREDICTO


Quienes suscriben, miembros del Jurado Examinador designados por el Ilustre Consejo de la Facultad de Medicina de la Universidad de Los Andes en su sesión ordinaria del día 18 del mes de septiembre de 2014, para examinar el Trabajo Especial de Grado, titulado: "DESARROLLO EMBRIONARIO DE LA CORTEZA CEREBRAL Y MECANISMOS FISIOPATOLÓGICOS INVOLUCRADOS EN LA ESQUICENCEFALIA. DESCRIPCIÓN DE UN CASO CLÍNICO. IMPORTANCIA DE LA PLASTICIDAD SINÁPTICA EN EL DESARROLLO FUNCIONAL CEREBRAL. CENTRO CLÍNICO SAN CRISTÓBAL. CONSULTA EXTERNA DE NEUROLOGÍA. TÁCHIRA-VENEZUELA.2014", presentado por el Médico Cirujano JOSÉ ALEJANDRO COLMENARES RUGELES, Titular de la Cédula de Identidad N° V.- 5.028.771, a los fines de cumplir con el requisito legal para optar al Título Universitario de Especialista en NEUROLOGIA, dejan constancia de lo siguiente:

Leído como fue dicho trabajo por cada uno de los Miembros del Jurado, este fijó el día 22 de octubre, a las 2:00 p.m., para que el autor lo presentara en forma pública, lo que el Médico hizo en el Salón de Biblioteca de la Unidad de Neurología del Instituto Autónomo Hospital Universitario de Los Andes (IAHULA) del Estado Mérida, Venezuela, mediante una exposición oral de su contenido durante 30 minutos luego de lo cual respondió satisfactoriamente a las preguntas que le fueron formuladas por Miembros del Jurado habiendo concluido la discusión del trabajo a las 2:30 p.m.


Finalizada la presentación pública del trabajo, el Jurado decidió por unanimidad **APROBARLO**, por considerar, sin hacerse solidario de las ideas expuestas por el autor, que se ajusta a lo dispuesto y exigido en las Normas para al Funcionamiento de los Postgrados en Especialidades Clínico-Quirúrgicas de la División de Estudios de Postgrado.


Para este veredicto el Jurado estimó que la obra examinada trata de una investigación: **Original, tipo caso clínico, pertinencia social, cumplimientos de aspectos metodológicos.**

En fe de lo cual se levanta y firma la presente acta en la Ciudad de Mérida a los Veintidós días del mes de Octubre del año Dos Mil Catorce.

  
Prof. Gerardo Tovito  
Miembro Principal



  
Prof. Franklin Moreno  
Miembro Principal

  
Prof. Hilarión Araujo Unda  
Tutor-Coordinador